

# **Guía clínica sobre el cáncer de pene**

G. Pizzocaro (ex presidente), F. Algaba, E. Solsona, S. Tana, H. Van Der Poel, N. Watkin,  
S. Horenblas (presidente)

© European Association of Urology 2010

ACTUALIZACIÓN EN ABRIL DE 2010

<b>ÍNDICE</b>	<b>PÁGINA</b>
1. INTRODUCCIÓN	356
2. METODOLOGÍA	356
2.1 Bibliografía	357
3. DEFINICIÓN DE CÁNCER DE PENE	357
4. EPIDEMIOLOGÍA	358
4.1 Bibliografía	359
5. FACTORES DE RIESGO Y PREVENCIÓN	359
5.1 Bibliografía	360
6. CLASIFICACIÓN TNM Y ANATOMÍA PATOLÓGICA	361
6.1 Clasificación TNM	361
6.1.1 Bibliografía	362
6.2 Anatomía patológica	363
6.2.1 Biopsia de pene	363
6.2.2 Categorías anatomopatológicas	364
6.2.3 Histología y riesgo metastásico	364
6.2.4 Bibliografía	364
7. DIAGNÓSTICO Y ESTADIFICACIÓN	365
7.1 Lesión primaria	365
7.2 Ganglios linfáticos regionales	366
7.2.1 Drenaje linfático del pene	366
7.2.2 Ganglios no palpables	366
7.2.3 Factores de riesgo y detección de metástasis	366
7.2.4 Ganglios palpables	367
7.3 Metástasis a distancia	367
7.4 Tabla 6: Recomendaciones relativas al diagnóstico y la estadificación del cáncer de pene.	367
7.5 Bibliografía	368
8. TRATAMIENTO	371
8.1. Tumor primario	371
8.1.1. Categorías Tis, Ta y T1a	371
8.1.2 Tumores de categoría T1b del glande con infiltración más profunda (> 1 mm)	372
8.1.3 Categoría T2 (limitado al glande)	372
8.1.4 Recidiva local de la enfermedad tras cirugía conservadora	372
8.1.5 Categoría T2 con invasión del cuerpo cavernoso	372
8.1.6 Categorías T3 y T4	372
8.1.7 Radioterapia	372
8.1.8 Tabla 7: Recomendaciones relativas a las estrategias terapéuticas en el cáncer de pene.	373
8.2 Ganglios linfáticos regionales	373
8.2.1 Vigilancia	374
8.2.2 Tratamiento de los pacientes con ganglios inguinales no palpables	374
8.2.3 Tratamiento de los pacientes con ganglios inguinales palpables	374

8.2.4	Quimioterapia adyuvante	375
8.2.5	Tratamiento de los pacientes con ganglios inguinales fijos o recidivantes.	375
8.2.6	Utilidad de la radioterapia	375
8.2.7	Tabla 8: Recomendaciones relativas a las estrategias de tratamiento de las metástasis ganglionares.	376
8.3	Bibliografía	377
9.	SEGUIMIENTO	379
9.1	Modo de seguimiento	379
9.2	Momento del seguimiento	379
9.3	Tumor primario	380
9.4	Recidivas regionales	380
9.5	Recomendaciones relativas al seguimiento del cáncer de pene	380
9.6	Bibliografía	381
10.	CALIDAD DE VIDA	382
10.1	Sexualidad y fertilidad tras el cáncer	382
10.1.1	Actividad sexual y calidad de vida después del tratamiento con láser del cáncer de pene	382
10.1.2	Función sexual tras una penectomía parcial por cáncer de pene	382
10.2	Mutilación sexual, recidiva y muerte	382
10.3	Bibliografía	383
11.	ABREVIATURAS UTILIZADAS EN EL TEXTO	383

## 1. INTRODUCCIÓN

El equipo de la guía clínica sobre el cáncer de pene de la Asociación Europea de Urología (EAU) ha elaborado este documento de guía clínica con el fin de ayudar a los profesionales médicos en el tratamiento del cáncer de pene. Esta guía clínica pretende facilitar información detallada y actualizada, basada en los avances más recientes que se han producido en el conocimiento y tratamiento del carcinoma epidermoide (CE) de pene. Sin embargo, hay que destacar que en esta guía clínica se ofrece un abordaje general actualizado, aunque aún no normalizado, del tratamiento y que facilita asesoramiento y recomendaciones sin implicaciones legales.

Información acerca del historial de la publicación: la guía clínica sobre el cáncer de pene se publicó por primera vez en 2001 y se actualizó en 2004 y 2009. La búsqueda de bibliografía para la actualización de 2009 abarcó el período comprendido entre octubre de 2004 y diciembre de 2008. El motivo para presentar esta actualización tan temprana también puede atribuirse a la reciente publicación de la clasificación TNM de 2009 que, en el caso del cáncer de pene, había permanecido invariable desde 1987. Además, esta actualización permitió incluir nuevas citas bibliográficas relevantes.

## 2. METODOLOGÍA

Todos los miembros del Grupo de trabajo sobre el cáncer de pene de la EAU realizaron una búsqueda bibliográfica sistemática sobre el cáncer de pene que abarcó el período comprendido entre octubre de 2004 y diciembre de 2008. Al inicio del proyecto se asignó uno o dos temas a cada miembro de acuerdo con su experiencia particular. Cada miembro del grupo se asoció con otro miembro que actuó como revisor de una sección. El grupo decidió evitar las enfermedades raras y restringir la guía clínica exclusivamente al CE. Dado que en los tres primeros años salieron publicaciones nuevas, la adquisición inicial de bibliografía dio lugar a un primer borrador para debate en 2008. Este documento fue revisado y actualizado por el grupo y publicado en la edición de 2009 del libro de guías clínicas de la EAU, así como en edición ultracorta (de bolsillo) en el Congreso anual de la EAU celebrado en Estocolmo, Suecia. Para esta edición de 2010, los resultados de la búsqueda actualizada realizada por el grupo para su publicación científica (1), que abarca el período comprendido entre diciembre de 2008 y diciembre de 2009, se complementó con una segunda búsqueda con marzo de 2010 como fecha de corte.

Hasta ahora, la solicitud de datos a médicos sobre el 'tratamiento del cáncer de pene' (versión para profesionales sanitarios) publicada por el *National Cancer Institute, National Institutes of Health* (Bethesda, Maryland, EE.UU.) (2), sigue siendo el único documento basado en datos científicos y con revisión científica externa disponible. No se han publicado ensayos aleatorizados y controlados ni revisiones Cochrane.

La bibliografía utilizada en el texto se ha evaluado con arreglo a su grado de comprobación científica (tabla 1) y las recomendaciones de la guía clínica se han graduado (tabla 2) de conformidad con los *Oxford Centre for Evidence-based Medicine Levels of Evidence* (3). La finalidad de la graduación de las recomendaciones es proporcionar transparencia entre los datos científicos de fondo y la recomendación efectuada. Como consecuencia de la falta de estudios aleatorizados, los grados de comprobación científica y los grados de recomendación ofrecidos en este documento son bajos.

Además, hay una guía de referencia rápida disponible. Todos los textos pueden verse y descargarse para uso personal en el sitio web de la sociedad:

**Tabla 1: Grado de comprobación científica\***

<b>Grado</b>	<b>Tipo de datos científicos</b>
1a	Datos científicos procedentes de metaanálisis de ensayos aleatorizados
b	Datos científicos procedentes de al menos un ensayo aleatorizado
2a	Datos científicos procedentes de un estudio controlado bien diseñado sin aleatorización
2b	Datos científicos procedentes de al menos un estudio cuasiexperimental bien diseñado de otro tipo
3	Datos científicos procedentes de estudios no experimentales bien diseñados, como estudios comparativos, estudios de correlación y casos clínicos
4	Datos científicos procedentes de informes u opiniones de comités de expertos o de la experiencia clínica de autoridades en la materia

*Modificado de Sackett y cols. (1).*

**Tabla 2: Grado de recomendación\*.**

<b>Grado</b>	<b>Tipo de datos científicos</b>
A	Basada en estudios clínicos de buena calidad y coherencia en los que se abordan las recomendaciones concretas y que incluyen al menos un ensayo aleatorizado
B	Basada en estudios clínicos bien realizados, pero sin ensayos clínicos aleatorizados
C	Emitida a pesar de la ausencia de estudios clínicos de buena calidad directamente aplicables

\*Modificado de Sackett y cols. (1).

## 2.1 Bibliografía

1. Pizzocaro G, Algaba F, Horenblas S, Solsona E, Tana S, Van Der Poel H, Watkin. Feb 4. [Epub ahead of print] <http://www.ncbi.nlm.nih.gov/pubmed/20163910>
2. National Cancer Institute. Penile Cancer Treatment (PDQ). Health Professional Version. Institutes of Health, 2008, pp. 1-13. <http://www.cancer.gov/cancertopics/pdq/treatment/penile/healthprofessional/>
3. Oxford Centre for Evidence-based Medicine Levels of Evidence (May 2001). Produced Phillips, Chris Ball, Dave Sackett, Doug Badenoch, Sharon Straus, Brian Haynes, November 1998. <http://www.cebm.net/index.aspx?o=1025> [Access date February 2009]

## 3. DEFINICIÓN DE CÁNCER DE PENE

El cáncer de pene es un CE relativamente raro. Se origina habitualmente en el epitelio de la porción interna del prepucio y glande. Comparte una anatomía patológica y una evolución natural similares con el CE de bucofaringe, genitales femeninos (cuello uterino, vagina y vulva) y ano. La fimosis, una higiene deficiente y el tabaquismo son los principales factores de riesgo del cáncer de pene. Se han tipificado los virus del papiloma humano (VPH) que son responsables de la transmisión sexual de verrugas genitales, condilomas acuminados y CE.

Un mejor conocimiento de la evolución natural de la enfermedad, el diagnóstico más precoz, la mejora de la tecnología, la colaboración de grupos de investigación y la centralización de los pacientes en centros de excelencia han mejorado la tasa de curación del cáncer de pene desde el 50 % en el decenio 1990-2000 al 80 % en los últimos años.

#### 4. EPIDEMIOLOGÍA

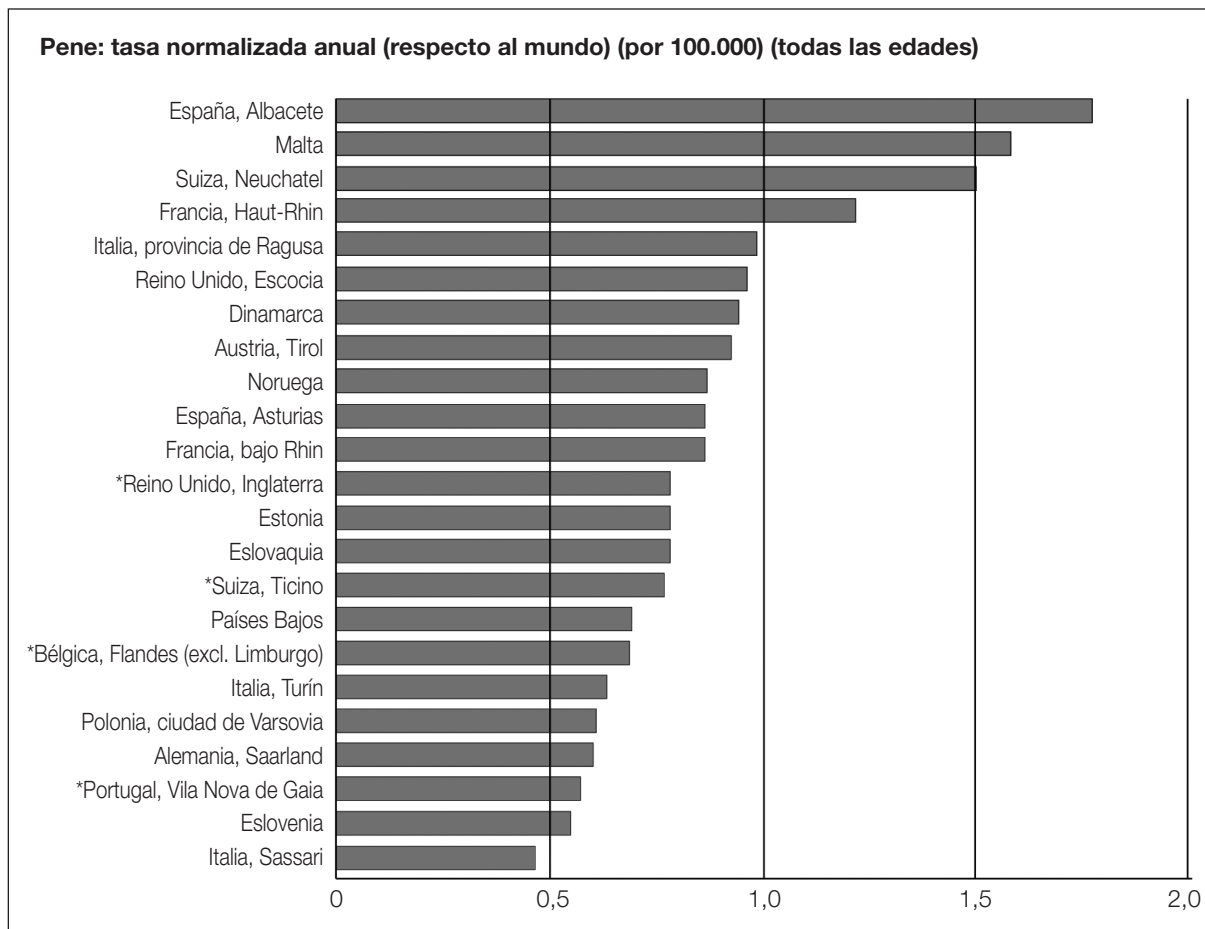
En los países occidentales, el cáncer de pene primario es infrecuente, con una incidencia inferior a 1 por 100.000 varones en Europa y los Estados Unidos (1, 2). Sin embargo, existen variaciones geográficas notables, de modo que en Europa (figura 1) se notifica una incidencia mayor de 1 por 100.000 varones (3). La incidencia también depende de la raza y la etnia en Norteamérica (1), de manera que la incidencia más alta de cáncer de pene se observa en los hispanos blancos (1,01 por 100.000), seguidos de los nativos de Alaska, los indios nativos/americanos (0,77 por 100.000), los negros (0,62 por 100.000) y los blancos no hispanos (0,51 por 100.000).

Por el contrario, en el mundo no occidental, la incidencia de cáncer de pene es mucho mayor y puede suponer el 10 %-20 % de las neoplasias malignas en los varones, con una incidencia ajustada por la edad que oscila entre 0,7-3 por 100.000 en la India y 8,3 por 100.000 varones en Brasil, e incluso mayor en Uganda, donde es el cáncer diagnosticado con mayor frecuencia.

Los factores de riesgo más importantes comprenden hábitos socioculturales y prácticas higiénicas y religiosas (4). El carcinoma de pene es raro en las comunidades que practican la circuncisión en los recién nacidos o antes de la pubertad (judíos, musulmanes e Ibos de Nigeria). La circuncisión precoz reduce el riesgo de cáncer de pene en 3-5 veces. La circuncisión en la edad adulta no protege frente al cáncer de pene.

En Estados Unidos, la incidencia global ajustada por la edad disminuyó considerablemente entre 1973 y 2002, desde 0,84 por 100.000 en 1973-1982 a 0,69 por 100.000 en 1983-1992 y 0,58 por 100.000 en 1993-2002 (1). En Europa, la incidencia en los años ochenta y noventa se mantuvo estable o se incrementó muy ligeramente (2). La incidencia aumenta con la edad (2); sin embargo, esta enfermedad se ha descrito en varones jóvenes e incluso en niños en países no occidentales (3).

**Figura 1: Incidencia anual (normalizada respecto al mundo) por región/país europeo\***



\*Reproducido de Parkin y cols (2003) (3)

## 4.1 Bibliografía

1. Barnholtz-Sloan JS, Maldonado JL, Pow-sang J, Giuliano AR. cancer. Urol Oncol 2007 Sep-Oct;25(5):361-7.  
<http://www.ncbi.nlm.nih.gov/pubmed/17826651>
2. ENCR (European Network of Cancer Registries). Eurocim version V2.2 (1999). Lyon, France: IARC, 2001.
3. Parkin DM, Whelan SL, Ferlay J, Teppo L, Thomas DB (eds). Cancer VIII. IARC Scientific Publications. No. 155. Lyon, France: IARC,  
[http://www.iarc.fr/en/Publications/PDFs-online/Cancer-Epidemiology/ Publication-No.-155](http://www.iarc.fr/en/Publications/PDFs-online/Cancer-Epidemiology/Publication-No.-155)
4. Misra S, Chaturvedi A, Misra NC. Penile carcinoma: a challenge Oncol 2004 Apr;5(4):240-7.  
<http://www.ncbi.nlm.nih.gov/pubmed/15050955>

## 5. FACTORES DE RIESGO Y PREVENCIÓN

El Instituto Karolinska identificó los factores de riesgo del cáncer de pene basándose en una búsqueda en Medline de los artículos publicados entre 1966 y 2000 (1). Los factores de riesgo más importantes (razón de posibilidades [RP] > 10) identificados mediante estudios de casos y controles fueron (grado de comprobación científica: 2a):

- Fimosis.
- Afecciones inflamatorias crónicas, por ejemplo, balanopostitis, liquen escleroso y atrófico (balanitis xerótica obliterante).
- Tratamiento con fotoquimioterapia con psoraleno y radiación ultravioleta A.

Los antecedentes sexuales (múltiples parejas, edad joven de la primera relación sexual) y los antecedentes reconocidos por el paciente de condilomas se asocian a un aumento en 3-5 veces del riesgo de cáncer de pene. El tabaquismo también es un factor de riesgo. El cáncer de cuello uterino no se asocia de manera sistemática a la presencia de cáncer de pene en las parejas sexuales de las mujeres afectadas.

En muchas series de casos se ha identificado ADN del VPH en el 70 %-100 % de las neoplasias intraepiteliales y en el 40 %-50 % de los casos de cáncer de pene invasor. Estos resultados se han confirmado en un estudio de casos y controles poblacional (2). En los varones no circuncidados en la infancia, la fimosis se asoció intensamente al desarrollo de un cáncer de pene invasor (RP: 11,4; IC del 95 %: 5,0-25,9) y el tabaquismo se asoció a un riesgo 4,5 veces mayor (IC del 95 %: 2,0-10,1). Se detectó ADN del VPH en el 80 % de las piezas tumorales y el 69 % fueron positivas para el VPH-16 (grado de comprobación científica: 2a).

El esmegma como carcinógeno se ha excluido sin lugar a dudas (3). El riesgo de cáncer de vulva, vagina, pene y ano aumenta en los pacientes con condilomas acuminados (4) (grado de comprobación científica: 2b).

Los VPH-16 y 18 tienen un papel etiológico en el 70 % de los cánceres de cuello uterino, vagina y ano y en el 40 %-50 % de los de vulva, pene y bucofaringe. Es muy probable que se necesiten otros cofactores para que haya progresión desde la infección por el VPH al cáncer (5). El carcinoma verrugoso no está relacionado con la infección por el VPH (6).

En junio de 2006, la *Food and Drug Administration* (FDA) estadounidense autorizó la primera vacuna para prevenir el cáncer de cuello uterino y otras enfermedades relacionadas con el VPH en las mujeres (7). Esta vacuna protege frente a la infección por el VPH-6, 11, 16 y 18 que, en conjunto, son responsables del 70 % de los cánceres de cuello uterino y el 90 % de las verrugas genitales.

El VPH es altamente transmisible, con una incidencia máxima poco después del comienzo de la actividad sexual. La edad recomendada para vacunar a las niñas son los 11-12 años (8), con recomendación de una actualización de la vacunación en las mujeres de 13-26 años.

Sin embargo, la vacunación no sustituye al cribado sistemático del cáncer de cuello uterino y las mujeres vacunadas han de seguir sometándose al mismo. La vacunación contra el VPH también se ha recomendado en los varones (9). Aunque un estudio ha puesto de manifiesto que las mujeres

adultas de edad media ( $\geq 25$  años) muestran una gran aceptación de la vacunación frente al VPH (10), tan sólo el 33 % de los varones aceptó vacunarse contra el VPH, el 27 % no lo hicieron y el 40 % se mostraron indecisos (11). Se ha decidido que la vacunación de los varones debe esperar los resultados de la vacunación femenina contra el VPH (12).

Lo que resulta más interesante, la presencia de ADN de VPH de alto riesgo en el cáncer de pene no empeora el pronóstico.

En uno de los primeros estudios no se identificaron diferencias entre los pacientes negativos y positivos para ADN del VPH en cuanto a metástasis ganglionares y supervivencia a los 10 años (13). En un estudio más reciente (14), la supervivencia a los 5 años específica de la enfermedad en el grupo negativo para VPH de alto riesgo fue del 78 % frente al 93 % en el grupo positivo (*P* en la prueba del rango logarítmico = 0,03). Esto indica que la presencia de VPH de alto riesgo confiere una ventaja de supervivencia en los pacientes con cáncer de pene. El virus desempeña una función importante en la oncogenia mediante una interacción con oncogenes y genes oncosupresores (genes P53 y Rb) (15).

## 5.1 Bibliografía

1. Dillner J, von Krogh G, Horenblas S, Meijer CJ. Etiology of squamous cell carcinoma of the penis. *Scand J Urol Nephrol Suppl* 2000;(205):189-93.  
<http://www.ncbi.nlm.nih.gov/pubmed/11144896>
2. Daling JR, Madeleine MM, Johnson LG, Schwartz SM, Shera KA, Wurscher MA, Carter JJ, Porter PL, Galloway DA, McDougall JK, Krieger JN. Penile cancer: importance of circumcision, human papillomavirus and smoking in situ and invasive disease. *Int J Cancer* 2005 Sep;116(4):606-16.  
<http://www.ncbi.nlm.nih.gov/pubmed/15825185>
3. Van Howe RS, Hodges FM. The carcinogenicity of smegma: debunking a myth. *Eur Acad Dermatol Venereol* 2006 Oct;20(9):1046-54.  
<http://www.ncbi.nlm.nih.gov/pubmed/16987256>
4. Nordenvall C, Chang ET, Adami HO, Ye W. Cancer risk among patients with condylomata acuminata. *Int J Cancer* 2006 Aug;119(4):888-93.  
<http://www.ncbi.nlm.nih.gov/pubmed/16557590>
5. Munoz N, Castelisague X, de Gonzalez AB, Gissmann L. HPV in the etiology of human cancer. *Vaccine* 2006 Aug;24(Suppl 3):S3/1-10.  
<http://www.ncbi.nlm.nih.gov/pubmed/16949995>
6. Stankiewicz E, Kudahetti SC, Prowse DM, Ktori E, Cuzick J, Ambrosine L et al: HPV infection and immunohistochemical detection of cell-cycle markers in verrucous carcinoma of the penis. *Mod Pathol* 2009 Sep; 22:1160-8.  
<http://www.ncbi.nlm.nih.gov/pubmed/19465901>
7. Huang CM. Human papillomavirus and vaccination. *Mayo Clin Proc* 2008 Jun;83(6):701-6.  
<http://www.ncbi.nlm.nih.gov/pubmed/18533087>
8. Markowitz LE, Dunne EF, Saraiya M, Lawson HW, Chesson H, Unger ER; Centers for Disease Control and Prevention (CDC); Advisory Committee on Immunization Practices (ACIP). Quadrivalent Human Papillomavirus Vaccine: recommendations of the Advisory Committee on Immunization Practices (ACIP). *MMWR Recomm Rep* 2007 Mar;56(RR-2):1-24.  
<http://www.ncbi.nlm.nih.gov/pubmed/17380109>
9. Giuliano AR. Human papillomavirus vaccination in males. *Gynecol Oncol* 2007 Nov;107(2 Suppl 1): S24-S26.  
<http://www.ncbi.nlm.nih.gov/pubmed/17938015>
10. Ferris DG, Waller JL, Owen A and Smith J. Midadult women's attitudes about receiving the prophylactic human papillomavirus vaccine. *J Low Genit Tract Dis* 2007 Jul;11(3):166-72.  
<http://www.ncbi.nlm.nih.gov/pubmed/17596762>
11. Ferris DG, Waller JL, Miller J, Patel P, Jackson L, Price GA, Wilson C. Men's attitudes toward receiving the human papillomavirus vaccine. *J Low Genit Tract Dis* 2008 Oct;12(4):276-81.  
<http://www.ncbi.nlm.nih.gov/pubmed/18820541>
12. Gerend MA, Barley J: Human papillomavirus vaccine acceptability among young young adult men. *Sex Transm Dis* 2009 Jan;36:58-62.  
<http://www.ncbi.nlm.nih.gov/pubmed/18830138>

13. Bezerra AL, Lopes A, Santiago GH, Ribeiro KC, Latorre MR, Villa LL. Human papillomavirus as a prognostic factor in carcinoma of the penis: analysis of 82 patients reated with amputation and bilateral lymphadenectomy. *Cancer* 2001 Jun;15;91(12):5-21.  
<http://www.ncbi.nlm.nih.gov/pubmed/11413520>
14. Lont AP, Kroon BK, Horenblas S, Gallee MP, Berkhof J, Meijer CJ, Snijders PJ. Presence of high risk human papillomavirus DNA in penile carcinoma predicts favorable outcome in survival. *Int J Cancer* 2006 Sep;119(5):1078-81.  
<http://www.ncbi.nlm.nih.gov/pubmed/16570278>
15. Kayes O, Ahmed HU, Arya M, Minhas S. Molecular and genetic pathways in penile cancer. *Lancet Oncol* 2007 May;8(5):420-9.  
<http://www.ncbi.nlm.nih.gov/pubmed/17466899>

## 6. CLASIFICACIÓN TNM Y ANATOMÍA PATOLÓGICA

### 6.1 Clasificación TNM

La nueva clasificación TNM de 2009 del cáncer de pene (1) contiene un cambio en la categoría T1 (tabla 3). Esta clasificación requiere una nueva actualización de la definición de la categoría T2\*. En dos publicaciones recientes se ha demostrado que el pronóstico en caso de invasión del cuerpo esponjoso es mucho mejor que en caso de invasión de los cuerpos cavernosos (2, 3)

**Tabla 3: Clasificación clínica TNM de 2009 del cáncer de pene.**

<b>PM- Tumor primario</b>	
TX	No se puede evaluar el tumor primario
T0	Ausencia de datos de tumor primario
Tis	Carcinoma <i>in situ</i>
Ta	Carcinoma verrugoso no invasor, no asociado a invasión destructiva
T1	El tumor invade el tejido conjuntivo subepitelial
T1a	El tumor invade el tejido conjuntivo subepitelial sin invasión linfocascular y está poco diferenciado o indiferenciado (T1G1-2)
T1b	El tumor invade el tejido conjuntivo subepitelial sin invasión linfocascular y está poco diferenciado o indiferenciado (T1G3-4)
T2*	El tumor invade el cuerpo esponjoso/cuerpos cavernosos
T3	El tumor invade la uretra
T4	El tumor invade otras estructuras adyacentes
<b>N- Ganglios linfáticos regionales</b>	
NX	No se pueden evaluar los ganglios linfáticos regionales
N0	Ausencia de ganglios linfáticos inguinales palpables o visiblemente aumentados de tamaño
N1	Ganglio linfático inguinal unilateral móvil palpable
N2	Ganglios linfáticos inguinales bilaterales o múltiples móviles palpables
N3	Masa ganglionar inguinal fija o adenopatías pélvicas, uni o bilaterales
<b>M- Metástasis a distancia</b>	
M0	Ausencia de metástasis a distancia
M1	Metástasis a distancia

**Tabla 3: Clasificación clínica TNM de 2009 del cáncer de pene** (continuación).

<b>Clasificación anatomopatológica TNM de 2009 del cáncer de pene</b>	
Las categorías pT corresponden a las categorías T. Las categorías pN se basan en la biopsia o la escisión quirúrgica.	
<b>pN- Ganglios linfáticos regionales:</b>	
pNX	No se pueden evaluar los ganglios linfáticos regionales
pN0	Ausencia de metástasis ganglionares regionales
pN1	Metástasis intraganglionar en un sólo ganglio linfático inguinal
pN2	Metástasis en ganglios linfáticos inguinales bilaterales o múltiples
pN3	Metástasis en ganglios linfáticos pélvicos, extensión uni o bilateral o extraganglionar de metástasis ganglionares regionales
<b>pM Metástasis a distancia</b>	
pM0	Ausencia de metástasis a distancia
pM1	Metástasis a distancia
<b>G Graduación histopatológica</b>	
Gx	No se puede evaluar el grado de diferenciación
G1	Bien diferenciado
G2	Moderadamente diferenciado
G3-4	Poco diferenciado/indiferenciado

Rees y cols. (2) han investigado a 72 pacientes con tumores T2. Las tasas de recidivas locales (35 % frente al 17 %) y mortalidad (30 % frente al 21 %) fueron mayores en los pacientes con afectación cavernosa o de la túnica albugínea que en aquellos con invasión exclusiva del glande tras un seguimiento medio de 3 años (grado de comprobación científica: 2b). Los autores han propuesto definir a los pacientes T2a por la invasión exclusiva del cuerpo esponjoso y a los T2b por la afectación del cuerpo cavernoso o la túnica albugínea.

En un análisis retrospectivo de las historias clínicas de 513 pacientes tratados entre 1956 y 2006 se ha confirmado la diferencia mencionada anteriormente entre la invasión tumoral exclusiva del cuerpo esponjoso y la del cuerpo cavernoso (3). También se ha confirmado que no hay diferencias en cuanto a supervivencia a largo plazo entre los pacientes con tumores T2 y T3 y en la clasificación TNM de 1987-2002 no se apreciaron diferencias significativas entre los tumores N1 y N2 (grado de comprobación científica: 2a).

En la nueva clasificación TNM de 2009 de la UICC (1), las metástasis ganglionares retroperitoneales se definen de manera correcta y precisa como metástasis ganglionares extrarregionales y a distancia. No se considera la diferencia entre la invasión del cuerpo esponjoso y los cuerpos cavernosos.

### 6.1.1 Bibliografía

1. Sobin LH, Gospodariwics M, Wittekind C (eds). TNM Classification of Malignant Tumors. UICC International Union Against Cancer 7th edition, Willy-Blackwell, 2009 Dec; 239-42.
2. Rees RW, Freeman A, Borley N, Ralf DJ, Minhas S. PT2 penile squamous cell carcinomas: cavernosus vs. spongius invasion. Eur Urol Suppl 2008;7(3):111 (abstr 163).
3. Leijte JA, Gallee M, Antonini N, Horenblas S. Evaluation of current (2002) TNM classification of penile carcinoma. J Urol 2008;180(3):933-8; discussion 938.  
<http://www.ncbi.nlm.nih.gov/pubmed/18635216>

## 6.2 Anatomía patológica

El CE representa más del 95 % de los casos de neoplasias malignas del pene. El melanoma maligno y el carcinoma basocelular son mucho menos habituales. Se desconoce la frecuencia con que el CE se ve precedido de lesiones premalignas (1-4). Aunque el CE es la neoplasia de pene más frecuente, se han identificado diferentes tipos y diversos patrones de crecimiento (5-7) (tablas 4 y 5).

**Tabla 4: Lesiones premalignas.**

Lesiones asociadas esporádicamente a CE de pene

- Cuerno cutáneo del pene
- Papulosis bowenoide del pene
- Balanitis xerótica obliterante (liquen escleroso y atrófico)

Lesiones con un riesgo elevado de aparición de un CE de pene (hasta un tercio se transforma en un CE invasor)

- Neoplasia intraepitelial de pene (*carcinoma in situ*): eritroplasia de Queyrat y enfermedad de Bowen

**Tabla 5: CE de pene.**

### **Tipos de CE**

- Clásico
- Basaloide
- Verrugoso y sus variedades:
  - Carcinoma verrugoso (condilomatoso)
  - Carcinoma verrugoso
  - Carcinoma papilar
  - Carcinoma verrugoso híbrido
  - Carcinomas mixtos (carcinoma adenobasaloide y basaloide verrugoso)
- Sarcomatoideo
- Adenoepidermoide

### **Patrones de crecimiento del CE**

- Diseminación superficial
- Crecimiento nodular o en fase vertical
- Verrugoso

### **Sistemas de graduación de la diferenciación del CE**

- Sistema de graduación de Broders (8)
- Puntuación del sistema de Maiche (9)

### 6.2.1 Biopsia de pene

No hay necesidad de biopsia en caso de que:

- no existan dudas sobre el diagnóstico o
- el tratamiento de los ganglios linfáticos se posponga hasta después del tratamiento del tumor primario o del examen histológico del ganglio centinela.

Hay necesidad de confirmación histológica en caso de que:

- existan dudas acerca de la naturaleza exacta de la lesión (por ejemplo, metástasis o melanoma) o

- el tratamiento de los ganglios linfáticos se base en la información histológica preoperatoria (estrategia adaptada al riesgo).

En estos casos se recomienda una biopsia adecuada. A la hora de practicarla es importante tener en cuenta los resultados de un estudio del tamaño de la biopsia. Los estudios de biopsias con un tamaño medio de 0,1 cm revelaron las siguientes dificultades:

- Dificultad para evaluar el grado de profundidad en el 91 % de las biopsias.
- Discordancia entre el grado observado en la biopsia y en la muestra final en el 30 % de los casos.
- Incapacidad de detectar cáncer en el 3,5 % de los casos (1).

Por tanto, aunque es posible que una biopsia en sacabocados sea suficiente en caso de lesiones superficiales, se prefiere la biopsia por escisión.

### 6.2.2 Categorías anatomopatológicas

Tradicionalmente, el CE se ha considerado superficial o invasor. Sin embargo, Cubillaef y cols. (5) han dividido el carcinoma de pene en cuatro categorías:

- Diseminación superficial
- Crecimiento vertical
- Verrugoso
- Multicéntrico

Diferentes patrones de crecimiento tienen diferentes pronósticos (10) y diferentes formas de diseminación. Así pues, los bordes de una resección quirúrgica parcial deben determinarse con arreglo al patrón de crecimiento en el momento de la evaluación de los cortes congelados (11). Cuando los bordes se estudian siguiendo estos criterios (incluido tejido uretral y periuretral), tan sólo 3-4 mm de tejido sin tumor resultan suficientes para valorar los bordes quirúrgicos como negativos (12). El CE basaloide es un tipo celular que se identifica mejor que antes y que es muy agresivo (13).

### 6.2.3 Histología y riesgo metastásico

Los subtipos histológicos entrañan diferentes riesgos de presentar metástasis ganglionares:

- Condilomatoso: 18,2 %
- CE: 56,7 %
- Carcinoma sarcomatoide: 89 %

La invasión perineural (14) y linfovascular (14, 15) se correlaciona con metástasis ganglionares, con un 23,1 % de ganglios linfáticos positivos asociados a un patrón nodular y un 64,6 % a un patrón infiltrante. La invasión perineural, la invasión linfovascular y un grado histológico alto parecen ser los factores pronósticos anatomopatológicos adversos más importantes, con una mortalidad que llega al 80 % (15)

### 6.2.4 Bibliografía

1. Velazquez EF, Barreto JE, Rodriguez I, Piris A, Cubilla AL. Limitations in the interpretation of biopsies in patients with penile squamous cell carcinoma. *Int J Surg Pathol* 2004 Apr;12(2):139-46. <http://www.ncbi.nlm.nih.gov/pubmed/15173919>
2. Velazquez EF, Cubilla AL: Lichen sclerosus in 68 patients with squamous cell carcinoma of the penis: frequent atypias and correlation with special carcinoma variants suggests a precancerous role. *Am Surg Pathol* 2003 Nov;27:1448-53 <http://www.ncbi.nlm.nih.gov/pubmed/14576478>
3. Teichman JM, Thompson IM, Elston DM. Non infectious penile lesions. *Am Fam Physician* 2010 Jan;81(2):167-74. <http://www.ncbi.nlm.nih.gov/pubmed/20082512>
4. Renand-Vilmer C, Cavellier-Balloy B, Verola O, Morel P, Servant JM, Desgrandchamps F, Dubertret L. Analysis of alterations adjacent to invasive squamous cell carcinoma of the penis and their relationship with associated

- carcinoma. *J Am Acad Dermatol* 2010 Feb;62(2):284-90.  
<http://www.ncbi.nlm.nih.gov/pubmed/20115951>
5. Cubilla AL, Barreto J, Caballero C, Ayala G, Riveros M. Pathologic features of epidermoid carcinoma of the penis. A prospective study of 66 cases. *Am J Surg Pathol* 1993 Aug;17(8):753-63.  
<http://www.ncbi.nlm.nih.gov/pubmed/8338190>
  6. Chaux A., Soares F, Rodriguez I, Barreto J, Torres J, Velazquez EF, Cubilla AL. Papillary squamous cell carcinoma, not otherwise specified (NOS) of the penis: clinical pathologic features differential diagnosis and outcome of 35 cases. *Am J Surg Pathol* 2010 Feb;34(2):223-30.  
<http://www.ncbi.nlm.nih.gov/pubmed/20061934>
  7. Ranganath R, Singh SS, Sateeshan B. Sarcomatoid carcinoma of the penis: clinico pathological features. *Indian J Urol* 2008 Apr; 24(2): 267-8.  
<http://www.ncbi.nlm.nih.gov/pubmed/19468412>
  8. Broders AC. Squamous cell epithelioma of the skin: A study of 256 cases. *Ann Surg* 1921 Feb;73(2):141-60.  
<http://www.ncbi.nlm.nih.gov/pubmed/17864409>
  9. Maiche AG, Pyrhönen S, Karkinen M. Histological grading of squamous cell carcinoma of the penis: a new score system. *Br J Urol* 1991 May;67(5):522-526.  
<http://www.ncbi.nlm.nih.gov/pubmed/1710163>
  10. Villavicencio H, Rubio-Briones J, Regalado R, Chéchile G, Algaba F, Palou J. Grade, local stage and growth pattern as prognostic factors in carcinoma of the penis. *Eur Urol* 1997;32(4):442-7.  
<http://www.ncbi.nlm.nih.gov/pubmed/9412803>
  11. Velazquez EF, Soskin A, Bock A, Cudas R, Barreto JE, Cubilla AL. Positive resection margins in partial penectomies: sites of involvement and proposal of local routes of spread of penile squamous cell carcinoma. *Am J Surg Pathol* 2004 Mar;28(3):384-9.  
<http://www.ncbi.nlm.nih.gov/pubmed/15104302>
  12. Minhas S, Kayes O, Hegarty P, Kumar P, Freeman A, Ralph D. What surgical resection margins are required to achieve oncological control in men with primary penile cancer? *BJU Int* 2005 Nov;96(7):1040-3.  
<http://www.ncbi.nlm.nih.gov/pubmed/16225525>
  13. Cubilla AL, Reuter V, Velazquez E, Piris A, Saito S, Young RH. Histologic classification of penile carcinoma and its relation to outcome in 61 patients with primary resection. *Int J Surg Pathol* 2001 Apr;9(2):111-20.  
<http://www.ncbi.nlm.nih.gov/pubmed/11484498>
  14. Cubilla AL. The role of pathologic prognostic factors in squamous cell carcinoma of the penis. *World J Urol* 2009 Apr;27:169-77.  
<http://www.ncbi.nlm.nih.gov/pubmed/18766352>
  15. Chaux A, Reuter V, Lezcano G, Velasquez EF, Torras J, Cubilla AL : Comparison of morphologic features and outcome of resected recurrent and non recurrent squamous cell carcinoma of the penis. A study of 81 cases. *Am J Surg Pathol* 2009 Sep;33(9):1299-306.  
<http://www.ncbi.nlm.nih.gov/pubmed/19471153>

## 7. DIAGNÓSTICO Y ESTADIFICACIÓN

El tumor primario y los ganglios linfáticos regionales deben estadificarse correctamente para permitir el tratamiento más adecuado.

### 7.1 Lesión primaria

La exploración física de un paciente con cáncer de pene incluye:

- Diámetro de la lesión del pene o las zonas sospechosas.
- Localización de la lesión del pene.
- Número de lesiones.
- Morfología de la lesión: papilar, nodular, ulcerosa o plana.
- Relación de la lesión con otras estructuras, por ejemplo, submucosa, túnica albugínea y uretra.

- Cuerpo esponjoso y cuerpo cavernoso.
- Color y límites de la lesión.
- Longitud del pene.

Un diagnóstico histológico exacto y la estadificación del tumor primario y los ganglios regionales son necesarios para tomar decisiones terapéuticas (1). En una pequeña serie, la exploración física aislada resultó ser más fiable que el estudio de imagen mediante ecografía para valorar la infiltración en los cuerpos cavernosos (2). La erección artificial con prostaglandina E1 (alprostadilo) en combinación con resonancia magnética (RM) resulta útil para descartar la invasión tumoral de los cuerpos cavernosos y decidir si puede realizarse una intervención quirúrgica limitada (por ejemplo, glandectomía) (3, 4).

## 7.2 Ganglios linfáticos regionales

### 7.2.1 Drenaje linfático del pene

El drenaje linfático principal del cáncer de pene tiene lugar hacia los ganglios inguinales. Un reciente estudio de tomografía computarizada por emisión monofotónica (5) ha revelado que la ubicación de todos los ganglios centinelas correspondió a las zonas inguinales superior y central, encontrándose la mayoría de ellos en la zona superomedial. No se observó drenaje linfático del pene hacia las dos regiones inguinales inferiores y no se visualizó drenaje directo a los ganglios pélvicos. Estos resultados confirman los de estudios precedentes (6-8).

### 7.2.2 Ganglios no palpables

Una exploración física inguinal cuidadosa resulta necesaria. En ausencia de anomalías palpables, una ecografía inguinal (7,5 MHz) puede poner de manifiesto ganglios anormales y puede utilizarse como guía para practicar una biopsia por aspiración con aguja fina (BAAF) (9, 10). La biopsia del ganglio centinela (BGC) (8) no se recomendaba hasta hace 10 años debido a la elevada tasa de resultados falsos negativos (25 %, intervalo: 9 %-50 %) (11). Sin embargo, estudios recientes han indicado que la biopsia dinámica del ganglio centinela (BDGC) con azul isosulfano o Tc99m-azufre coloidal mejora la supervivencia con respecto a una política de 'esperar a ver qué pasa' (grado de comprobación científica: 3) y reduce los efectos secundarios con respecto a los pacientes que se someten a una linfadenectomía (LAD) inguinal (12, 13). En estudios prospectivos sobre la BDGC se ha obtenido una especificidad del 100 % y una sensibilidad del 95 % (14-18) (grado de comprobación científica: 2b). Dado que el análisis de la BDGC depende de quien la realiza (19) y de la experiencia, este procedimiento sólo puede practicarse en algunos centros. No obstante, una evaluación bicéntrica de la BDGC ha demostrado la reproducibilidad de esta técnica, con una curva de aprendizaje corta (20).

En ausencia de metástasis inguinales no se producen metástasis ganglionares ilíacas (19), por lo que no es necesario efectuar una tomografía computarizada (TC) pélvica en los pacientes sin metástasis inguinales.

La TC convencional o la RM no pueden detectar micrometástasis (21). No se han llevado a cabo nuevos estudios para confirmar los prometedores resultados obtenidos con la RM con nanopartículas (22), pero la tomografía por emisión de positrones (PET)/TC puede detectar metástasis pélvicas y a distancia (23).

### 7.2.3 Factores de riesgo y detección de metástasis

Los pacientes con tumores de categoría T1G1 no necesitan tratamiento adicional tras el tratamiento local, pero entre el 13 % y el 29 % de los casos con tumores T1G2 intermedios presenta metástasis ganglionares (23, 24). El riesgo de afectación ganglionar pueda evaluarse mediante las categorías T y G y a partir de otras características del tumor.

Entre los factores de riesgo identificados en estudios retrospectivos figuran varios parámetros anatomopatológicos, tales como: invasión perineural, invasión linfovascular, profundidad o espesor tumoral, localización anatómica, tamaño y patrón de crecimiento, frente infiltrante de invasión, bordes

de resección positivos e invasión uretral (25). En varias series amplias se ha identificado la invasión linfovascular aislada, la invasión linfovascular con ausencia de coilocitosis, la invasión linfovascular junto con ganglios inguinales palpables y un grado histológico alto junto con invasión perineural como los factores de riesgo más importantes (26-28).

Por último, parece que los factores pronósticos anatomopatológicos más adversos son la invasión linfovascular y un grado histológico alto (28).

Se han utilizado nomogramas para evaluar el valor predictivo de indicadores clínicos y anatomopatológicos, si bien los parámetros anatomopatológicos y nomogramas (23-30) no alcanzan una predicción superior al 80 % (23-30). Tan sólo la PET/TC con <sup>18</sup>fluorodesoxiglucosa (FDG) puede incrementar la detección de metástasis regionales o a distancia iniciales (31).

#### 7.2.4 Ganglios palpables

Los ganglios palpables deben describirse como sigue:

- consistencia de los ganglios
- localización de los ganglios
- diámetro de los ganglios o masas
- localización uni o bilateral
- número de ganglios identificado en cada región inguinal
- ganglios o masas fijos o móviles
- relación (por ejemplo, infiltración o perforación) con otras estructuras, como la piel o el ligamento de Cooper
- edema en las piernas o el escroto.

Las metástasis ganglionares palpables pueden diagnosticarse mediante BAAF percutánea (citología, punción histológica o ambas). En el momento del diagnóstico del cáncer de pene, hasta el 50 % de los ganglios inguinales palpables son reactivos por una infección concomitante en lugar de por metástasis ganglionares. Por el contrario, durante el seguimiento, casi el 100 % de las adenopatías son metastásicas (32) (grado de comprobación científica: 2b).

Así pues, tras dar tiempo para que remitan las reacciones inflamatorias, los ganglios regionales deben evaluarse unas pocas semanas después del tratamiento del tumor primario. El diagnóstico histológico puede efectuarse mediante aspiración con aguja fina, biopsia con aguja gruesa o biopsia abierta, de acuerdo con las preferencias del anatomopatólogo (32, 33) (grado de comprobación científica: 2b). En caso de biopsia negativa y ganglios clínicamente sospechosos ha de practicarse una nueva biopsia o una biopsia por escisión.

## Conclusión

Las técnicas de imagen (por ejemplo, TC y RM) se emplean mucho, pero sólo son útiles para estadificar a los pacientes con metástasis centimétricas o ganglionares  $\geq 1$  cm. Hasta ahora, ninguna modalidad de imagen actual puede identificar la invasión microscópica. El estudio de imagen con <sup>18</sup>FDG-PET/TC adolece de ciertas limitaciones menores (0,5 cm) [31]. El uso de técnicas de biología molecular es experimental (37-41).

### 7.3 Metástasis a distancia

En los pacientes con ganglios inguinales positivos ha de realizarse una evaluación de metástasis a distancia (23-35) (grado de comprobación científica: 2b). La PET/TC es fiable para identificar metástasis

pélvicas y a distancia en los pacientes con ganglios inguinales positivos (31). Suelen realizarse análisis de sangre habituales y radiografías de tórax, a pesar de que presentan una utilidad limitada y las metástasis pulmonares son excepcionalmente raras. La utilidad de la determinación de antígenos del CE como instrumento de estadificación no está clara, por lo que no se recomienda su uso sistemático (37). Los estudios biológicos se encuentran en fase de investigación (38-41).

En la tabla 6 se resume un esquema diagnóstico.

**7.4 Tabla 6: Recomendaciones relativas al diagnóstico y la estadificación del cáncer de pene.**

	<b>GR</b>
<b>Tumor primario</b>	C
• Exploración física, con registro de las características morfológicas y físicas de la lesión	
• Diagnóstico citológico o histológico	
<b>Ganglios linfáticos inguinales</b>	C
• Exploración física de ambas ingles, con registro de las características ganglionares morfológicas y físicas: <ul style="list-style-type: none"> <li>– En caso de ganglios no palpables está indicada la BDGC; si no se dispone de BDGC, CAAF guiada por ecografía/factores riesgo</li> <li>– En caso de ganglios palpables, CAAF para obtener un diagnóstico citológico</li> </ul>	
<b>Metástasis regionales (ganglios inguinales y pélvicos)</b>	C
• En los pacientes con ganglios inguinales metastásicos está indicada una TC/PET-TC de la pelvis	
<b>Metástasis a distancia (aparte de ganglios inguinales y pélvicos)</b>	C
• La PET-TC también permite identificar metástasis a distancia	
• Si no se dispone de PET-TC, es aconsejable una TC abdominal y radiografías de tórax, así como una gammagrafía ósea en los pacientes M1 con síntomas.	
Las determinaciones <b>analíticas biológicas</b> relacionadas con el cáncer de pene se encuentran en fase de investigación y no son para uso clínico.	C

*TC = tomografía computarizada; BDGC = biopsia dinámica del ganglio centinela; GR = grado de recomendación; CAAF = citología por aspiración con aguja fina; PET = tomografía por emisión de positrones.*

## 7.5 Bibliografía

- Solsona E, Iborra I, Rubio J, Casanova JL, Ricós JV, Calabuig C. Prospective validation of the association of local tumor stage grade as a predictive factor for occult lymph node micrometastasis in patients with penile carcinoma and clinically negative inguinal lymph nodes. *J Urol* 2001 May;165(5):1506-9.  
<http://www.ncbi.nlm.nih.gov/pubmed/11342906>
- Horenblas S. The accuracy of ultrasound in squamous cell carcinoma. In: *The Management of Penile Squamous Cell Carcinoma. A Retrospective and Prospective Study*. Thesis. Amsterdam Zoetermeer: BV Export drukkerij, 1993, pp. 71-83.
- Kayes O, Minhas S, Allen C, Harc C, Freeman A, Ralph D. The role of magnetic resonance imaging in the local staging of penile cancer. *Eur Urol* 2007 May;51(5):1313-8.  
<http://www.ncbi.nlm.nih.gov/pubmed/17113213>
- Lont AP, Besnard AP, Gallee MP, van Tinteren H, Horenblas S. A comparison of physical examination and imaging in determining the extent of primary penile carcinoma. *BJU Int* 2003 Apr;91(6):493-5.  
<http://www.ncbi.nlm.nih.gov/pubmed/12656901>
- Leijte JA, Valdés Olmos RA, Nieweg OE, Horenblas S. Anatomical mapping of lymphatic drainage in penile carcinoma with SPECT-CT: implications for the extent of inguinal lymph node dissection. *Eur Urol* 2008 Oct;54(4):885-90.

- <http://www.ncbi.nlm.nih.gov/pubmed/18502024>
6. Daseler EH, Anson BJ, Reimann AF. Radical excision of the inguinal and iliac lymph glands: a study based upon 450 anatomical dissections and upon supportive clinical observations. *Surg Gynecol Obstet* 1948 Dec;87(6):679-94.  
<http://www.ncbi.nlm.nih.gov/pubmed/18120502>
  7. Cabanas RM. An approach for the treatment of penile carcinoma. *Cancer* 1977 Feb;39(2):456-66.  
<http://www.ncbi.nlm.nih.gov/pubmed/837331>
  8. Catalona WJ. Modified inguinal lymphadenectomy for carcinoma of the penis with preservation of saphenous veins: technique and preliminary results. *J Urol* 1988 Oct;140(4):306-10.  
<http://www.ncbi.nlm.nih.gov/pubmed/3418818>
  9. Saisorn I, Lawrentschut N, Leewansangtong S, Bolton DM. Fine-needle aspiration cytology predicts inguinal lymph node metastases without antibiotic pretreatment in penile carcinoma. *BJU Int* 2006 Jun;97(6):1125-8.  
<http://www.ncbi.nlm.nih.gov/pubmed/16686716>
  10. Kroon BK, Horenblas S, Deurloo EE, Nieweg OE, Teertstra HJ. Ultrasonography-guided fine-needle aspiration cytology before sentinel node biopsy in patients with penile carcinoma. *BJU Int* 2005 Mar;95(4):517-21.  
<http://www.ncbi.nlm.nih.gov/pubmed/15705071>
  11. Pettaway CA, Pisters LL, Dinney CPN, Jularbal F, Swanson DA, von Eschenbach AC, Ayala A. Sentinel lymph node dissection for penile carcinoma: the MD Anderson Cancer Center Experience. *J Urol* 1995 Dec;154(6):1999-2003.  
<http://www.ncbi.nlm.nih.gov/pubmed/7500444>
  12. Horenblas S. Surgical management of carcinoma of the penis and scrotum. In: Petrovich Z, Baert L, Brady LW (eds). *Medical Radiology. Diagnostic Imaging and Radiation Oncology. Carcinoma of the Kidney and Testis, and Rare Urologic Malignancies*. Berlin: Springer-Verlag, 1999, pp. 341-54.
  13. Pettaway CA, Jularbal FA, Babaian RJ, Dinney CPN, Pisters LL. Intraoperative lymphatic mapping to detect inguinal metastases in penile carcinoma: results of a pilot study. *J Urol* 1999;161:159 (abstr #612).
  14. Akduman B, Fleshner NE, Ehrlich L, Klotz L. Early experience in intermediate-risk penile cancer with sentinel node identification using the gamma probe. *Urology* 2001 Jul;58(1):65-8.  
<http://www.ncbi.nlm.nih.gov/pubmed/11445481>
  15. Perdonà S, Gallo L, Claudio L, Marra L, Gentile M, Gallo A. [Role of crural inguinal lymphadenectomy and dynamic sentinel lymph node biopsy in lymph node staging in squamous-cell carcinoma of the penis. Our experience.] *Tumori* 2003 Jul - Aug;89(4 Suppl):276-9. [article in Italian]  
<http://www.ncbi.nlm.nih.gov/pubmed/12903620>
  16. Tanis PJ, Lont AP, Meinhardt W, Olmos RA, Nieweg OE, Horenblas S. Dynamic sentinel node biopsy for penile cancer: reliability of a staging technique. *J Urol* 2002 Jul;168(1):76-80.  
<http://www.ncbi.nlm.nih.gov/pubmed/12050496>
  17. Wawroschek F, Vogt H, Bachtter D, Weckermann D, Hamm M, Harzmann R. First experience with gamma probe guided sentinel lymph node surgery in penile cancer. *Urol Res* 2000 Aug;28(4):246-9.  
<http://www.ncbi.nlm.nih.gov/pubmed/11011963>
  18. Lont AP, Horenblas S, Tanis PJ, Gallee MP, Van Tinteren H, Nieweg OE. Management of clinically node negative penile carcinoma: improved survival after the introduction of dynamic sentinel node biopsy. *J Urol* 2003 Sep;170(3):783-6.  
<http://www.ncbi.nlm.nih.gov/pubmed/12913697>
  19. Leijte JA, Kroon BK, Valdés Olmos RA, Nieweg OE, Horenblas S. Reliability and safety of current dynamic sentinel node biopsy for penile carcinoma. *Eur Urol* 2007 Jul;52(1):170-7.  
<http://www.ncbi.nlm.nih.gov/pubmed/17316967>
  20. Leijte JA, Hughes B, Graafland NM et al. Two-center evaluation of dynamic sentinel node biopsy for squamous cell carcinoma of the penis. *J Clin Oncol* 2009 Jul; 27:3325-9.  
<http://www.ncbi.nlm.nih.gov/pubmed/19414668>
  21. Mueller-Lisse UG, Scher B, Scherr MK, Seitz M. Functional imaging in penile cancer: PET/computed tomography, MRI, and sentinel lymph node biopsy. *Curr Opin Urol* 2008 Jan;18(1):105-10.  
<http://www.ncbi.nlm.nih.gov/pubmed/18090498>
  22. Tabatabaei S, Harisinghani M, McDougal WS. Regional lymph node staging using lymphotropic nanoparticle enhanced magnetic resonance imaging with ferumoxtran-10 in patients with penile cancer. *J Urol* 2005 Sep;174:923-7; discussion 927.

- <http://www.ncbi.nlm.nih.gov/pubmed/16093989>
23. Schelenker B, Tiekki A, Gratzke C, Seite M, et al. Intermediate differentiated invasive (pT1G2) penile cancer oncological outcome and follow-up. *Urol Oncol* 2009 Nov; <http://www.ncbi.nlm.nih.gov/pubmed/19945307>
  24. Hughes BE, Leijte JA, Kroon BK, Shabbir MA, Swallow TW, Heenan SD, Corbishley CM, van Boven HH, Perry MJ, Watkin NA, Horenblas S. Lymph Node Metastasis in Intermediate-Risk Penile Squamous Cell Cancer: A Two-Centre Experience. *Eur Urol* 2009 Jul 17. [Epub ahead of print] <http://www.ncbi.nlm.nih.gov/pubmed/19647926>
  25. Lopes A, Hidalgo GS, Kowalski LP, Torloni H, Rossi BM, Fonseca FP. Prognostic factors in carcinoma of the penis: multivariate analysis of 145 patients treated with amputation and lymphadenectomy. *J Urol* 1996 Nov;156(5):1637-42. <http://www.ncbi.nlm.nih.gov/pubmed/8863559>
  26. Ornellas AA, Nóbrega BL, Wei Kin Chin E, Wisnesky A, da Silva PC, de Santos Schwindt AB. Prognostic factors in invasive squamous cell carcinoma of the penis: analysis of 196 patients treated at the Brazilian National Cancer Institute. *J Urol* 2008 Oct;180(4):1354-9. <http://www.ncbi.nlm.nih.gov/pubmed/18707720>
  27. Velazquez EF, Ayala G, Liu H, Chau A, Zanotti M, Torres J, Cho SI, Barreto JE, Soares F, Cubilla AL. Histologic grade and perineural invasion are more important than tumor thickness as predictor of nodal metastasis in penile squamous cell carcinoma invading 5 to 10 mm. *Am J Surg Pathol* 2008 Jul;32(7):974-9. <http://www.ncbi.nlm.nih.gov/pubmed/18460979>
  28. Cubilla AL. The role of pathologic prognostic factors in squamous cell carcinoma of the penis. *World J Urol* 2009 Apr;27(2):169-77. <http://www.ncbi.nlm.nih.gov/pubmed/18766352>
  29. Chau A, Caballero C, Soares F, Guimaraes GC, Cunha IW, Reuter V, Barreto J, Rodríguez I, Cubilla AL. The prognostic index: a useful pathologic guide for prediction of nodal metastases and survival in penile squamous cell carcinoma. *Am J Surg Pathol* 2009 Jul;33(7):1049-57. <http://www.ncbi.nlm.nih.gov/pubmed/19384188>
  30. Ficarra V, Zattoni F, Artibani W, Cunico SC, Fandella A, Martignoni G, Novara G, Galetti TP, Zattoni F; GUONE Penile Cancer Project Members. Nomogram predictive of pathological inguinal lymph nodes involvement in patients with squamous cell carcinoma of the penis. *J Urol* 2006 Jun;175(6):2103-8 <http://www.ncbi.nlm.nih.gov/pubmed/16697813>
  31. Graafland NM, Leijte JA, Valdes Olmos RA, Hoefnagel CA, Teerstra HJ, Horenblas S. Scanning with 18F-FDG-PET/CT for detection of pelvic nodal involvement in inguinal node positive penile carcinoma. *Eur Urol* 2009 Aug;56(2):339-45 <http://www.ncbi.nlm.nih.gov/pubmed/19477581>
  32. Horenblas S, Van Tinteren H, Delamarre JFM, Moonen LM, Lustig V, van Waardenburg EW. Squamous cell carcinoma of the penis. III. Treatment of regional lymph nodes. *J Urol* 1993 Mar;149(3):492-7. <http://www.ncbi.nlm.nih.gov/pubmed/8437253>
  33. Ornellas AA, Seixas AL, Marota A, Wisnesky A, Campos F, de Moraes JR. Surgical treatment of invasive squamous cell carcinoma of the penis: retrospective analysis of 350 cases. *J Urol* 1994 May;151(5):1244-9. <http://www.ncbi.nlm.nih.gov/pubmed/7512656>
  34. Pizzocaro G, Piva L, Nicolai N. Treatment of lymphatic metastasis of squamous cell carcinoma of the penis: experience at the National Tumor Institute of Milan. *Arch Ital Urol Androl* 1996 Jun;68(3):169-72. <http://www.ncbi.nlm.nih.gov/pubmed/8767505>
  35. Senthil Kumar MP, Ananthkrishnan N, Prema V. Predicting regional node metastasis in carcinoma of the penis: a comparison between fine-needle aspiration cytology, sentinel lymph node biopsy and medial inguinal lymph node biopsy. *Br J Urol* 1998 Mar;81(3):453-7. <http://www.ncbi.nlm.nih.gov/pubmed/9523669>
  36. Skoog L, Collins BT, Tani E, Ramos RR. Fine-needle aspiration cytology of penile tumors. *Acta Cytol* 1998 Mar-Apr;42(2):1336-40. <http://www.ncbi.nlm.nih.gov/pubmed/9568135>
  37. Laniado ME, Lowdell C, Mitchell H, Christmas TJ. Squamous cell carcinoma antigen: a role in the early identification of nodal metastases in men with squamous cell carcinoma of the penis. *BJU Int* 2003 Aug;92(3):248-5. <http://www.ncbi.nlm.nih.gov/pubmed/12887477>

38. Lopez A, Bezena AL, Pinto CA, Serrano SV, de Mello CA, Villa LL. p53 as a new prognostic factor for lymph node metastasis in penile carcinoma: analysis of 82 patients treated with amputation and bilateral lymphadenectomy. *J Urol* 2002 Jul;168(1):81-6.  
<http://www.ncbi.nlm.nih.gov/pubmed/12050497>
39. Kayes O, Ahmed HU, Arya M, Minhas S. Molecular and genetic pathways in penile cancer. *Lancet Oncol* 2007 May;8(5):420-9.  
<http://www.ncbi.nlm.nih.gov/pubmed/17466899>
40. Zhu Y, Zhang SL, Ye DW, Yao XD, Jiang ZX, Zhou XY Predicting pelvic lymph node metastases in penile cancer patients: a comparison of computed tomography, Cloquet's node, and disease burden of inguinal lymph nodes. *Onkologie* 2008 Feb;31(1-2):37-41.  
<http://www.ncbi.nlm.nih.gov/pubmed/18268397>
41. Zhu Y, Zhou XY, Yao XO, Dai B, Ye DW . The prognostic significance of p53, Ki-67, epithelial cadherin and matrix metallo proteinase-9 in penile squamous cell carcinoma preated with surgery. *BJU Int* 2007 Jul;100(1):204-8.  
<http://www.ncbi.nlm.nih.gov/pubmed/17433031>

## 8. TRATAMIENTO

El tumor primario y los ganglios linfáticos regionales suelen tratarse por separado. Aunque es importante evitar el tratamiento excesivo, que puede conllevar pérdida de tejido peniano y los efectos adversos de una linfadenectomía innecesaria, resulta esencial extirpar todo el tejido canceroso con unos bordes sanos.

### 8.1. Tumor primario

En la tabla 7 se facilitan recomendaciones relativas a las estrategias de tratamiento del tumor primario en el cáncer de pene. En cuanto a las lesiones pequeñas, se recomienda una estrategia con conservación del pene (GR: B). Existen diversas modalidades terapéuticas, que no se han comparado de una forma científicamente rigurosa, por lo que resulta difícil emitir recomendaciones a tenor de los datos publicados. Sin embargo, la elección del tratamiento depende del tamaño del tumor, su posición en el glande o los cuerpos cavernosos y la experiencia del urólogo encargado del tratamiento. No hay diferencias documentadas en cuanto a tasa de recidivas locales entre la cirugía, el tratamiento con láser y la radioterapia. Aunque la cirugía conservadora mejora la calidad de vida, el riesgo de recidiva local es mayor que el observado tras cirugía ablativa (27 % frente al 5 %). La evaluación anatomopatológica de los bordes quirúrgicos es esencial para garantizar que los bordes están exentos de tumor (1). Unos bordes positivos para tumor desembocan inevitablemente en una recidiva local. La extirpación total del glande (glandectomía) y el prepucio depara la tasa más baja de recidivas entre las modalidades de tratamiento de las lesiones pequeñas del pene (2 %) (2).

#### 8.1.1. Categorías Tis, Ta y T1a

Las lesiones superficiales pueden tratarse con una de las siguientes técnicas con conservación del pene:

	LE
• Escisión local con (o sin) circuncisión	3
• Tratamiento con láser de CO <sub>2</sub> (controlado mediante peniscopia) o de neodimio:itrio-aluminio-granate (Nd:YAG) (3-5). Las recidivas pequeñas pueden volver a tratarse de la misma forma	2b
• Cirugía micrográfica de Mohs (para el carcinoma verrugoso) (6)	3
• Se ha descrito la terapia fotodinámica y tópica con 5-fluorouracilo (5-FU) o crema de imiquimod al 5 % y otros productos para tratar lesiones superficiales, con tasas relativamente altas de recidivas (7)	4

### 8.1.2 Tumores de categoría T1b del glande con infiltración más profunda (> 1 mm)

Estos tumores pueden tratarse con las siguientes técnicas:

	LE
• Escisión (láser) local amplia junto con cirugía reconstructora o <i>resurfacing</i> total del glande con o sin trasplante de piel (8)	2b
• Quimioterapia neoadyuvante [vinblastina, bleomicina y metotrexato (VBM)] seguida de escisión con láser de CO <sub>2</sub> y reepitelización espontánea del glande (3)	2b
• Radioterapia (véase la sección 8.1.7)	
• Glandectomía (2, 8-11)	

El tratamiento conservador puede ser menos adecuado en caso de lesiones multifocales, que son responsables del 15 % de las recidivas. Se recomienda un tratamiento total de la superficie del glande combinado con circuncisión concomitante para evitar las recidivas múltiples (3) (GR: C).

Unos bordes quirúrgicos negativos son obligados cuando se emplean tratamientos con conservación del pene. Se recomienda una evaluación anatomopatológica de los bordes quirúrgicos (GR: C). En general, un borde de 3 mm se considera seguro (1).

### 8.1.3 Categoría T2 (limitado al glande)

Se recomienda una glandectomía total, con o sin *resurfacing* de las cabezas de los cuerpos cavernosos (8, 10) (GCC: 2b; GR: B). La radioterapia también es una opción (véase la sección 8.1.7). La amputación parcial debe plantearse en los pacientes que no son candidatos a una intervención reconstructora más conservadora (11) (GR: C).

### 8.1.4 Recidiva local de la enfermedad tras cirugía conservadora

Se aconseja una segunda intervención conservadora cuando no hay invasión del cuerpo cavernoso (2-8) (GR: C). En caso de una recidiva infiltrante extensa o profunda, la amputación parcial o total es inevitable (11) (GR: B). En estos casos debe contemplarse una reconstrucción total del pene (12, 13).

### 8.1.5 Categoría T2 con invasión del cuerpo cavernoso

La amputación parcial con un borde sin tumor se considera el tratamiento de referencia (11) (GR: B). Un borde quirúrgico de 5-10 mm se considera seguro (1). La reconstrucción puede mitigar la mutilación (10, 12, 13).

### 8.1.6 Categorías T3 y T4

Estas categorías de pacientes son raras (por ejemplo, 5 % en Europa y 13 % en Brasil) (13). La penectomía total con uretrotomía perineal es el tratamiento quirúrgico de referencia para los tumores T3 (14) (GR: B). La *espatulación* de la uretra resulta útil para evitar estenosis. En caso de enfermedad más avanzada (T4) se aconseja administrar quimioterapia neoadyuvante, seguida de cirugía en los pacientes con respuesta, como en el tratamiento de los pacientes con ganglios inguinales recidivantes o fijos (véase la sección 8.2.4) (GR: B). De lo contrario, se aconseja la quimioterapia adyuvante o la radioterapia de consolidación (GR: C; véanse las secciones 8.2.3 y 8.1.7).

### 8.1.7 Radioterapia

La radioterapia del tumor primario es una estrategia con conservación del órgano alternativa con buenos resultados en determinados pacientes con lesiones T1-2 < 4 cm de diámetro (15-18) (GCC: 2b). Los mejores resultados se han obtenido con la braquiterapia, con unas tasas de control local que oscilan entre el 70 % y 90 % (15, 17). Los pacientes con lesiones > 4 cm no son candidatos a la braquiterapia.

Se administra una dosis mínima de 60 Gy de radioterapia externa combinada con un refuerzo de braquiterapia, o bien braquiterapia aislada (15-18). La tasa de conservación del pene tras la

radioterapia es de aproximadamente el 80 %. Las tasas de fracaso local después de la radioterapia son mayores que las obtenidas tras una penectomía parcial, aunque la cirugía de rescate puede restablecer el control local (16). Las siguientes complicaciones son las que se notifican con más frecuencia: estenosis uretral (20 %-35 %), necrosis del glande (10 %-20 %) y fibrosis tardía de los cuerpos cavernosos (18) (GCC: 3).

No es posible ofrecer una recomendación científicamente sólida con respecto a las intervenciones quirúrgicas en comparación con la radioterapia. La experiencia del centro y las técnicas disponibles desempeñan una función importante en la toma de decisiones.

### 8.1.8 **Tabla 7: Recomendaciones relativas a las estrategias terapéuticas en el cáncer de pene.**

<b>Tumor primario</b>	<b>El tratamiento conservador ha de contemplarse siempre que sea posible</b>	<b>LE</b>	<b>GR</b>
Categoría Tis, Ta, T1a (G1, G2)	Cirugía con láser de CO <sub>2</sub> o Nd:YAG, escisión local amplia, <i>resurfacing</i> del glande o resección del glande, dependiendo del tamaño y la localización del tumor	2b	C
	Cirugía micrográfica de Mohs o terapia fotodinámica para las lesiones superficiales bien diferenciadas (Tis, G1 Ta)	3	C
Categorías: T1b (G3) y T2 (exclusivamente glande)	Glandectomía, con o sin amputación o reconstrucción de la punta	2b	B
Categoría T2 (invasión de los cuerpos)	Amputación parcial	2b	B
Categoría T3 (invasión de la uretra)	Amputación con uretrotomía perineal	2b	B
Categoría T4 (otras estructuras adyacentes)	Pacientes aptos: quimioterapia neoadyuvante seguida de cirugía en los pacientes con respuesta. Alternativa: radioterapia externa	3	C
Recidiva local de la enfermedad después del tratamiento conservador	Cirugía de rescate, consistente en tratamiento conservador del pene en caso de recidivas pequeñas.	2b	B
	Recidiva más extensa: alguna forma de amputación	2b	B
Radioterapia	Tratamiento con conservación del órgano en determinados pacientes con T1-2 del glande o surco coronal, lesiones < 4 cm.	2b	B
Quimioterapia	Neoadyuvante, antes de la cirugía	3	C
	Paliativa en caso de enfermedad avanzada o metastásica	3	C

CO<sub>2</sub> = dióxido de carbono; Nd:YAG = neodimio:itrio-aluminio-granate

## 8.2 **Ganglios linfáticos regionales**

En la tabla 8 se presentan recomendaciones relativas a las estrategias de tratamiento de las metástasis ganglionares. La linfadenectomía es el tratamiento de elección de los pacientes con metástasis ganglionares inguinales (GR: B). Este procedimiento requiere un tratamiento cuidadoso de la piel/colgajo, una disección ganglionar meticulosa, antibióticos preventivos, medias de compresión y deambulación precoz. En el 30 %-70 % de los pacientes aparece extravasación linfática prolongada, linfedema en las piernas y el escroto, necrosis de la piel/colgajo e infección de la herida (14) (GCC: 2b). En estudios recientes se ha constatado una reducción de las complicaciones, lo que indica que estas intervenciones han de realizarlas cirujanos con experiencia (19).

### 8.2.1 Vigilancia

La vigilancia puede recomendarse únicamente en los pacientes con tumores Tis, Ta y T1G1 (14, 19, 20).

### 8.2.2 Tratamiento de los pacientes con ganglios inguinales no palpables

Todos los procedimientos diagnósticos incruentos pasan por alto aproximadamente el 20 % de las metástasis microscópicas. Además, la sensibilidad de un nomograma publicado no supera el 80 % (21) (GCC: 2b). Diversos factores de riesgo han sido útiles para estratificar a los pacientes con ganglios negativos en cuanto a la disección ganglionar (14, 19-21) (GCC: 2b). Esta estrategia fue la base de las recomendaciones de la guía clínica de 2004 para tratar a los pacientes con ganglios clínicamente negativos (22). Estas recomendaciones siguen siendo útiles en los centros sin diagnóstico del ganglio centinela. Además, los tumores T1G2 deben considerarse de riesgo intermedio a tenor de un análisis reciente (23). La experiencia de Brasil puede utilizarse como referencia en cuanto a las tasas de supervivencia que sólo pueden obtenerse mediante cirugía (14, 19). Tan sólo la BDGC tiene una mayor sensibilidad (94 %) (24) (GCC: 2b).

Para identificar los ganglios centinela de forma fiable resulta esencial un cartografiado prequirúrgico. Se inyecta Tc99m nanocoloidal el día antes de la intervención; posteriormente se inyecta azul patente y se utiliza una sonda de detección de rayos- de forma intraoperatoria. Sólo se realiza una LAD inguinal completa en los pacientes positivos para tumor. El protocolo actual tiene una sensibilidad del 95 % (24). Hoy día, la técnica es reproducible con una curva de aprendizaje corta (25) (GR: B).

Teniendo en cuenta la rareza de la enfermedad y las posibles mejoras en el diagnóstico y tratamiento, se recomienda la centralización de los pacientes. La centralización de los pacientes con CE de pene en 10 centros del Reino Unido deparó una mejora de la curación de la enfermedad al cabo de unos años (26).

### 8.2.3 Tratamiento de los pacientes con ganglios inguinales palpables

La BAAF guiada por ecografía es una forma excelente, rápida y sencilla de detectar afectación ganglionar metastásica (27) (GCC: 3). En los casos sospechosos sin datos de tumor, pueden seguirse diversas estrategias: (1) se administran antibióticos, (2) se repite la BAAF, (3) se extirpan quirúrgicamente los ganglios sospechosos y (4) se realiza una LAD inguinal. La BDGC no es fiable en los pacientes con ganglios sospechosos palpables y no debe utilizarse (28) (GCC: 3); la BDGC puede emplearse en el lado sin afectación clínica y se practica una LAD en los focos positivos para tumor. La LAD inguinal entraña una morbilidad importante y ha de limitarse a los lados positivos.

En los casos avanzados suele requerirse cirugía reconstructora para lograr el cierre primario de la herida (29). La LAD inguinal modificada conlleva menos morbilidad, pero la reducción del campo de disección incrementa la posibilidad de resultados falsos negativos. Los conocimientos actuales sobre el drenaje linfático del pene indican que en la LAD modificada deben disecarse, como mínimo, la zona central y ambas zonas superiores de Daseler (30, 31) (GCC: 3).

No existe drenaje linfático directo de los tumores de pene hacia los ganglios linfáticos pélvicos (30), por lo que la LAD pélvica no resulta necesaria cuando no hay afectación de los ganglios inguinales o sólo hay una metástasis intraganglionar (14, 19) (GCC: 3).

Por el contrario, la LAD pélvica se recomienda cuando se encuentra afectado el ganglio de Cloquet o dos o más ganglios inguinales. La tasa de ganglios pélvicos positivos fue del 23 % en los casos con más de dos ganglios inguinales positivos y del 56 % en aquellos con más de tres ganglios inguinales positivos, o cuando hubo afectación extracapsular en al menos un ganglio inguinal (14, 19) (GCC: 2b). La LAD pélvica puede practicarse como intervención secundaria.

Cuando está indicada una disección bilateral, puede llevarse a cabo a través de una incisión extraperitoneal suprapúbica en la línea media. También es importante evitar retrasos en la LAD (31). La laparoscopia no es apropiada para practicar cirugía radical.

#### 8.2.4 Quimioterapia adyuvante

En algunas series heterogéneas pequeñas se ha descrito el uso de quimioterapia adyuvante tras la resección de metástasis ganglionares. No obstante, en el Instituto oncológico nacional de Milán, Italia, se obtuvo una tasa de supervivencia sin enfermedad (SSE) a largo plazo del 84 % en 25 pacientes con ganglios positivos consecutivos tratados con 12 ciclos semanales adyuvantes de VBM (vinblastina, bleomicina, metotrexato) durante el período 1979-1990 (32, 33). Esta cifra contrasta con una SSE de tan sólo el 39 % en 38 pacientes consecutivos que se sometieron a una LAD radical, con o sin radioterapia complementaria, en el período 1960-1978 (32).

Desde 1991, los pacientes de la categoría pN2-3 han recibido tres ciclos de cisplatino y 5-FU en el contexto adyuvante con menor toxicidad e incluso mejores resultados que con VBM (GCC: 2b). Los pacientes de la categoría pN1 no necesitan quimioterapia adyuvante (33) (GCC: 2b).

#### 8.2.5 Tratamiento de los pacientes con ganglios inguinales fijos o recidivantes.

No se recomienda la cirugía inicial (GR: B) porque la curación es improbable, la supervivencia es breve y la cirugía suele ser bastante destructiva. La quimioterapia inicial seguida de cirugía es prometedora y estos procedimientos deben ser realizados por oncólogos médicos y cirujanos con experiencia (14, 32, 33).

Se han utilizado numerosos regímenes en un pequeño número de pacientes. En el Memorial Sloan-Kettering Cancer Center de Nueva York, la administración de cisplatino, metotrexato y bleomicina (BMP) ha deparado resultados prometedores, si bien en un estudio de confirmación realizado por el *Southwest Oncology Group* se ha comunicado toxicidad inaceptable y tan sólo resultados moderados (34).

Leijte y cols. han estudiado a 20 pacientes tratados con cinco regímenes diferentes de quimioterapia neoadyuvante durante el período 1972-2005 (36). Los pacientes con respuesta se sometieron a cirugía tras la quimioterapia y lograron una supervivencia a largo plazo del 37 %. En el MD Anderson Cancer Center se ha utilizado el tratamiento combinado con paclitaxel, carboplatino o paclitaxel, cisplatino e ifosfamida en siete pacientes, seguido de cirugía (37). Cuatro sobrevivieron a largo plazo (48-84 meses), pero ninguno de los otros tres tratados con BMP logró una remisión significativa.

Un estudio preliminar sobre taxol combinado con cisplatino y 5-FU ha revelado respuestas significativas en cinco de seis pacientes con ganglios inguinales fijos o recidivantes, pero sólo los tres que se sometieron a cirugía tras la quimioterapia lograron una remisión completa duradera (38).

### Conclusión

La quimioterapia adyuvante se recomienda en los pacientes con tumores pN2-3 (33) (GR: C) y la quimioterapia neoadyuvante seguida de cirugía radical es aconsejable en aquellos con metástasis ganglionares irresecables o recidivantes (36-38) (GR: C).

#### 8.2.6 Utilidad de la radioterapia

En los pacientes con tumores N0 no se recomienda la radioterapia profiláctica (39) (GR: C) por:

- ausencia de prevención de la aparición de adenopatías metastásicas
- complicaciones de la radioterapia
- seguimiento más difícil debido a cambios fibróticos.

La radioterapia adyuvante puede mejorar el control locorregional en los pacientes con metástasis extensas o diseminación extraganglionar, si bien el control se logra a expensas de efectos secundarios intensos, entre ellos edema y dolor intensos (GR: C).

8.2.7 **Tabla 8: Recomendaciones relativas a las estrategias de tratamiento de las metástasis ganglionares.**

<b>Ganglios linfáticos regionales</b>	<b>El tratamiento de los ganglios linfáticos regionales es fundamental en el tratamiento del cáncer de pene</b>	<b>LE</b>	<b>GR</b>
Ausencia de ganglios inguinales palpables	Tis, Ta G1, T1G1: vigilancia	2a	B
	> T1G2: BDGC (Nota: LAD inguinal si la histología es positiva.)	2a	B
	Si no se dispone de BDGC: toma de decisiones basada en factores de riesgo/nomograma	3	C
Ganglios inguinales palpables	BAAF guiada por ecografía (la BDGC no es adecuada en caso de ganglios palpables)	2a	B
	Biopsia negativa: vigilancia (repetición de la biopsia)		
	Biopsia positiva: LAD inguinal en el lado positivo		
	(Nota: la LAD modificada debe incluir la zona central y ambas zonas superiores de Daseler.)		
Ganglios pélvicos	LAD pélvica si hay: metástasis extraganglionares, ganglio de Cloquet afectado, > 2 metástasis ganglionares inguinales	2a	B
	LAD pélvica unilateral en caso de metástasis ganglionares unilaterales con incisión inguinal prolongada	2a	B
	LAD pélvica bilateral en caso de metástasis inguinales bilaterales	2a	B
Quimioterapia adyuvante	En los pacientes con > 1 metástasis intraganglionar (pN2 pN3) tras la LAD radical, la supervivencia mejora con quimioterapia adyuvante (3 ciclos de quimioterapia con cisplatino y fluorouracilo [PF])	2a	B
Pacientes con ganglios inguinales fijos o recidivantes	La quimioterapia neoadyuvante se recomienda encarecidamente en los pacientes con metástasis ganglionares irresecables o recidivantes	2a	B
	Los taxanos parecen mejorar la eficacia de la quimioterapia con PF convencional (o carboplatino)		
Radioterapia	Puede emplearse radioterapia curativa en los tumores primarios del glande y el surco < 4 cm o con fines paliativos	2a	B
	En los pacientes de la categoría N0 clínica no está indicada la radioterapia profiláctica	2a	B

LAD = linfadenectomía; BAAF = biopsia por aspiración con aguja fina; BGC = biopsia del ganglio centinela.

### 8.3 Bibliografía

1. Minhas S, Kayes O, Hegarty P. What surgical resection margins are required to achieve oncologic control in man with primary penile cancer? *BJU Int* 2005 Nov;96(7):1040-4.  
<http://www.ncbi.nlm.nih.gov/pubmed/16225525>
2. Hadway P, Corbishley CM, Watkin NA. Total glans resurfacing for premalignant lesions of the penis: initial outcome data. *BJU Int* 2006 Sep;98(3):532-6.  
<http://www.ncbi.nlm.nih.gov/pubmed/16925748>
3. Bandieramonte G, Colecchia M, Mariani L, et al. Peniscopically controlled CO2 laser excision for conservative treatment of in situ and T1 penile carcinoma: report on 224 patients. *Eur Urol* 2008 Oct;54(4):875-82.  
<http://www.ncbi.nlm.nih.gov/pubmed/18243513>
4. Windahl T, Andersson SO. Combined laser treatment for penile carcinoma: results after long-term follow up. *J Urol* 2003 Jun;169(6):2118-21.  
<http://www.ncbi.nlm.nih.gov/pubmed/12771731>
5. Schlenker B, Tilki D, Seitz M, Bader MJ, Reich O, Schneede P. Organ-preserving neodymium-yttriumaluminium-garnet laser therapy for penile carcinoma: a long-term follow-up. *BJU Int* 2010 Jan 19 (Epub ahead of print)  
<http://www.ncbi.nlm.nih.gov/pubmed/20089106>
6. Shindel AW, Mann MW, Lev RY, et al. Mohs micrographic surgery for penile cancer: management and long-term followup. *J Urol* 2007 Nov;178(5):1980-5.  
<http://www.ncbi.nlm.nih.gov/pubmed/17869306>
7. Paoly J, Ternesten Bratel A, Lo'whagen GB, Stenequist B, Forslund O, Wennberg AM. Penile intraepithelial neoplasia: results of photodynamic therapy. *Acta Derm Venereol* 2006;86(5):418-21.  
<http://www.ncbi.nlm.nih.gov/pubmed/16955186>
8. Smith Y, Hadway P, Biedrzycki O, Perry MJA, Corbishley C, Watkin NA. Reconstructive surgery for invasive squamous cell carcinoma of the glans penis. *Eur Urol* 2007 Oct;52(4):1179-85.  
<http://www.ncbi.nlm.nih.gov/pubmed/17349734>
9. Morelli G, Pagni R, Mariani C, Campo G, Menchini-Fabris F, Minervini R, Minervini A. Glansectomy with split-thickness skin graft for the treatment of penile cancer. *Int J Impot Res* 2009 Sep-Oct;21(5): 311-4.  
<http://www.ncbi.nlm.nih.gov/pubmed/19458620>
10. Palminteri E, Berdondini E, Lazzari M, et al. Resurfacing and reconstruction of the glans penis. *Eur Urol* 2007 Sep;52(3):893-8.  
<http://www.ncbi.nlm.nih.gov/pubmed/17275169>
11. Gotsadze D, Matveev B, Zak B, Mamaladze V. Is conservative organsparing treatment of penile carcinoma justified? *Eur Urol* 2000 Sep; 38(3):306-12.  
<http://www.ncbi.nlm.nih.gov/pubmed/10940705>
12. Garaffa G, Raheem AA, Christopher NA, Ralph DJ. Total phallic reconstruction after penile amputation for carcinoma. *BJU Int* 2009 Sep;104(6):852-6.  
<http://www.ncbi.nlm.nih.gov/pubmed/19239449>
13. Salgado CJ, Licata L, Fuller DA, Chen HC, Mardini S. Glans penis coronoplasty with palmaris longus tendon following total penile reconstruction. *Ann Plast Surg* 2009 Jun;62(6):690-2.  
<http://www.ncbi.nlm.nih.gov/pubmed/19461287>
14. Ornellas AA, Kinchin EW, No' brega BL, Wisnesky A, Koifman N, Quirino R. Surgical treatment of invasive squamous cell carcinoma of the penis: Brazilian National Cancer Institute long-term experience. *J Surg Oncol* 2008 May;97(6):487-95.  
<http://www.ncbi.nlm.nih.gov/pubmed/18425779>
15. deCrevoisier R, Slimane K, Sanfilippo N, et al. Long term results of brachytherapy for carcinoma of the glans (N- or N+). *Int J Radiol Biol Phys* 2009 Jul;74(4):1150-6.  
<http://www.ncbi.nlm.nih.gov/pubmed/19395183>
16. Azrif M, Logue GP, Swindell R, Cowan RA, Wylie JP, Livsey JE. External-beam radiotherapy in T1-2 N0 penile carcinoma. *Clin Oncol (R Coll Radiol)* 2006 May;18(4):320-5.  
<http://www.ncbi.nlm.nih.gov/pubmed/16703750>
17. Crook J, Esche B, Pond G. Penile brachytherapy: results for 60 patients. *Brachytherapy* 2007;6:82-92.
18. Zouhair A, Coucke PA, Jeanneret W, et al. Radiation therapy alone or combined surgery and radiation therapy in squamous-cell carcinoma of the penis? *Eur J Cancer* 2001 Jan;37(2):198-203.  
<http://www.ncbi.nlm.nih.gov/pubmed/11166146>

19. Ornellas AA, Seixas AL, Marota A, Wisnescky A, Campos F, de Moraes JR. Surgical treatment of invasive squamous cell carcinoma of the penis: retrospective analysis of 350 cases. *J Urol* 1994 May;151(5):1244-9.  
<http://www.ncbi.nlm.nih.gov/pubmed/7512656>
20. Protzel C, Alcatraz A, Horenblas S, Pizzocaro G, Zlotta A, Hakenberg OW. Lymphadenectomy in the surgical management of penile cancer. *Eur Urol* 2009 May;55(5):1075-88  
<http://www.ncbi.nlm.nih.gov/pubmed/19264390>
21. Cattani MW, Ficarra V, Artibani W, et al. GUONE Penile Cancer Project Members. Nomogram predictive of cancer specific survival in patients undergoing partial or total amputation for squamous cell carcinoma of the penis. *J Urol* 2006 Jun;175(6):2103-8.  
<http://www.ncbi.nlm.nih.gov/pubmed/16697813>
22. Solsona E, Algaba F, Horenblas S, Pizzocaro G, Windahl T. EAU guidelines on penile cancer. *Eur Urol* 2004 Jul;46(1):1-8.  
<http://www.ncbi.nlm.nih.gov/pubmed/15183542>
23. Hughes BE, Leijte JAP, Kroon BK, et al. Lymph node metastasis in intermediate-risk penile squamous cell cancer: a two-centre experience. *Eur Urol* 2009 Jul [Epub ahead of print]  
<http://www.ncbi.nlm.nih.gov/pubmed/19647926>
24. Leijte JAP, Kroon BK, Valde´s Olmos RA, Nieweg OE, Horenblas S. Reliability and safety of current dynamic sentinel node biopsy for penile carcinoma. *Eur Urol* 2007 Jul;52(1):170-7.  
<http://www.ncbi.nlm.nih.gov/pubmed/17316967>
25. Leijte JA, Hughes B, Graafland NM, et al. Two-center evaluation of dynamic sentinel node biopsy for squamous cell carcinoma of the penis. *J Clin Oncol* 2009 Jul;27(20):3325-9.  
<http://www.ncbi.nlm.nih.gov/pubmed/19414668>
26. Lucky MA, Rogers B, Parr NJ. Referrals into a dedicated British penile cancer centre and sources of possible delay. *Sex Transm Infect* 2009 Dec;85(7):527-30.  
<http://www.ncbi.nlm.nih.gov/pubmed/19584061>
27. Saisorn I, Lawrentschut N, Leewansangtong S, Bolton DM. Fineneedle aspiration cytology predicts inguinal lymph node metastases without antibiotic pretreatment in penile carcinoma. *BJU Int* 2006 Jun;97(6):1125-8.  
<http://www.ncbi.nlm.nih.gov/pubmed/16686716>
28. Horenblas S. Lymphadenectomy for squamous cell carcinoma of the penis. Part 1: diagnosis of lymph node metastasis. *BJU Int* 2001 Sep;88:467-72.  
<http://www.ncbi.nlm.nih.gov/pubmed/11589659>
29. Leijte JAP, Valde´s Olmos RA, Nieweg OE, Horenblas S. Anatomical mapping of lymphatic drainage in penile carcinoma with SPECT-CT: implications for the extent of inguinal lymph node dissection. *Eur Urol* 2008 Oct;54(4):885-90.  
<http://www.ncbi.nlm.nih.gov/pubmed/18502024>
30. Daseler EH, Anson BJ, Reimann AF. Radical excision of inguinal and iliac lymph glands: a study based upon 450 anatomical dissections and upon supportive clinical observations. *Surg Gynecol Obstet* 1948 Dec;87(6):679-94.  
<http://www.ncbi.nlm.nih.gov/pubmed/18120502>
31. Horenblas S. Lymphadenectomy for squamous cell carcinoma of the penis. Part 2: the role and technique of lymph node dissection. *BJU Int* 2001 Sep;88(5):473-83.  
<http://www.ncbi.nlm.nih.gov/pubmed/11589660>
32. Pizzocaro G, Piva L. Adjuvant and neoadjuvant vincristine, bleomycin, and methotrexate for inguinal metastases from squamous cell carcinoma of the penis. *Acta Oncol* 1988;27(6b):823-4.  
<http://www.ncbi.nlm.nih.gov/pubmed/2466471>
33. Pizzocaro G, Piva L, Bandieramonte G, Tana S. Up-to-date management of carcinoma of the penis. *Eur Urol* 1997;32(1):5-15.  
<http://www.ncbi.nlm.nih.gov/pubmed/9266225>
34. Dexeus F, Logothetis C, Sella A, et al. Combination chemotherapy with methotrexate, bleomycin and cisplatin for advanced squamous cell carcinoma of the male genital tract. *J Urol* 1991 Nov;146(5): 1284-7.  
<http://www.ncbi.nlm.nih.gov/pubmed/1719241>
35. Haas G, Blumenstein B, Gagliano R, et al. Cisplatin, methotrexate and bleomycin for the treatment of carcinoma of the penis: a Southwest Oncology Group study. *J Urol* 1999 Jun;161(6):1823-5.  
<http://www.ncbi.nlm.nih.gov/pubmed/10332445>

36. Leijte JAP, Kerst JM, Bais E, Antonini N, Horenblas S. Neoadjuvant chemotherapy in advanced penile carcinoma. *Eur Urol* 2007 Aug;52(2):488-94.  
<http://www.ncbi.nlm.nih.gov/pubmed/17316964>
37. Barnejo C, Busby JK, Spiess PE, Heller L, Pagliaro LC, Pettaway CA. Neoadjuvant chemotherapy followed by aggressive surgical consolidation for metastatic penile squamous cell carcinoma. *J Urol* 2007 Apr;177(4):1335-8.  
<http://www.ncbi.nlm.nih.gov/pubmed/17382727>
38. Pizzocaro G, Nicolai N, Milani A. Taxanes in combination with cisplatin and fluorouracil for advanced penile cancer: preliminary results. *Eur Urol* 2009 Mar;55(3):546-51.  
<http://www.ncbi.nlm.nih.gov/pubmed/18649992>
39. Kulkarni JN, Kamat MR. Prophylactic bilateral groin node dissection versus prophylactic radiotherapy and surveillance in patients with N0 and N(1-2A) carcinoma of the penis. *Eur Urol* 1994;26(2):123-8.  
<http://www.ncbi.nlm.nih.gov/pubmed/7957466>

## 9. SEGUIMIENTO

El seguimiento del carcinoma de pene es importante por varias razones:

- Permite la detección precoz de recidivas, lo cual es importante porque la mayoría de las recidivas locales o locorregionales son potencialmente curables.
- Es la única manera de evaluar el tratamiento y prever complicaciones precoces y tardías.
- Es importante para la educación del paciente (y del médico).

Un esquema racional de seguimiento requiere el conocimiento de los patrones de recidiva. Preferiblemente, el seguimiento debería introducirse en el contexto de un estudio controlado. A tenor de un estudio retrospectivo, se ha publicado un esquema de seguimiento del cáncer de pene (1).

### 9.1 Modo de seguimiento

La finalidad del seguimiento es detectar recidivas locales o regionales porque pueden curarse. Por el contrario, las metástasis en lugares distantes siempre son mortales (2). La estratificación del riesgo de recidiva también resulta útil. Los métodos tradicionales de seguimiento son la inspección y la exploración física. La ecografía moderna es un complemento útil y se han obtenido resultados prometedores con las nuevas modalidades de imagen, como PET/TC (3).

### 9.2 Momento del seguimiento

El intervalo y las estrategias de seguimiento para los pacientes con cáncer de pene se encuentran determinados por el tratamiento inicial de la lesión primaria y los ganglios linfáticos regionales. En el estudio multicéntrico mencionado anteriormente (1), durante los dos primeros años de seguimiento se produjo todo lo siguiente:

- 74,3 % de todas las recidivas
- 66,4 % de las recidivas locales
- 86,1 % de las recidivas regionales
- 100 % de las recidivas a distancia

De todas las recidivas, el 92,2 % se produjeron en los 5 primeros años (1). Todas las recidivas después de 5 años fueron recidivas locales o nuevas lesiones primarias. Por tanto, resulta razonable un programa de vigilancia intensiva durante los dos primeros años, con necesidad de un seguimiento menos intensivo a partir de entonces. En los pacientes bien informados y motivados puede interrumpirse el seguimiento después de 5 años, aunque deben seguir realizando autoexploraciones regulares.

### 9.3 Tumor primario

Se han descrito recidivas locales hasta en el 30 % de los pacientes tratados mediante cirugía con conservación del pene, durante los dos primeros años después del tratamiento. La recidiva local es más probable con todos los tipos de tratamiento local, es decir, resección local, tratamiento con láser, braquiterapia, técnica de Mohs y tratamientos asociados (1, 4). Sin embargo, a diferencia de las recidivas regionales, las locales no influyen en la supervivencia (1, 4).

Las recidivas locales son detectadas fácilmente por el paciente, su pareja o el médico. La educación del paciente es una parte importante del seguimiento y ha de instársele a que acuda a un especialista en cuanto observe cualquier cambio. A pesar de que las recidivas locales tardías están perfectamente documentadas, resulta razonable suspender el seguimiento después de 5 años, siempre que el paciente notifique los cambios locales de inmediato (5). Esto es posible porque dejan de producirse metástasis regionales y a distancia potencialmente mortales, mientras que las recidivas que son exclusivamente locales no ponen en peligro la vida. Ha de hacerse hincapié en la autoexploración de los pacientes. En los que tienen pocas probabilidades de autoexplorarse puede ser necesario un seguimiento a largo plazo.

Después del tratamiento con conservación del pene se recomienda una visita de seguimiento cada 3 meses durante los dos primeros años. A continuación se aconseja una visita de seguimiento cada 6 meses, siempre que el paciente y su pareja hayan sido bien informados de la necesidad de explorar el pene regularmente y de regresar en caso de detectar cualquier anomalía. Es importante destacar que el paciente debe seguir efectuando autoexploraciones regulares incluso después del seguimiento durante 5 años. Tras la amputación se recomienda un intervalo menos frecuente (cada 6 meses). El riesgo de recidiva local no es superior al 5 % (1, 4).

### 9.4 Recidivas regionales

Se aconseja un seguimiento estricto durante los dos años siguientes a la cirugía. Esto obedece a que la mayoría de las recidivas regionales aparecen en este período, con independencia de que se haya seguido la política de 'esperar a ver qué pasa' o el paciente se haya sometido a una BGC o LAD inguinal.

Las recomendaciones de seguimiento anteriores se han basado en gran medida en la exploración física de las regiones inguinales. Sin embargo, la experiencia con 'esperar a ver qué pasa' y BDGC ha demostrado que, a pesar de un seguimiento intensivo, las recidivas regionales surgen inesperadamente (6). La ecografía y la BAAF inmediata han sido alentadoras en la detección de metástasis ocultas (6, 7) y parece razonable agregar una ecografía a la exploración física.

Los pacientes tratados con una política de 'esperar a ver qué pasa' corren un mayor riesgo de recidivas (9 %) que los estadificados quirúrgicamente (2,3 %), con independencia de que la estadificación se efectúe mediante LAD o BDGC. Este hallazgo se aplica únicamente a los pacientes sin datos histopatológicos de metástasis ganglionares.

Los pacientes tratados quirúrgicamente por metástasis ganglionares tienen un mayor riesgo de recidivas (19 %) (1). A tenor de estos datos se propone un cambio en el esquema de seguimiento. En los pacientes inmersos en un programa de 'esperar a ver qué pasa' y en los tratados con LAD por metástasis ganglionares confirmadas, el seguimiento debe ser cada 3 meses e incluir un estudio ecográfico de la ingle. Este programa de seguimiento intensivo debe mantenerse durante dos años, que es el período en el que son más probables las recidivas. El estudio de imagen mediante TC ha sido sustituido por ecografía con BAAF inmediata y en los pacientes con riesgo de recidiva regional y metástasis a distancia se utiliza PET/TC. La gammagrafía ósea y otras pruebas sólo se recomiendan en los casos sintomáticos.

### 9.5 Recomendaciones relativas al seguimiento del cáncer de pene

En la tabla 9 se presenta un esquema de seguimiento del cáncer de pene con grados de recomendación.

**Tabla 9:** Esquema de seguimiento del cáncer de pene.

	Intervalo de seguimiento		Exploraciones y pruebas complementarias	Duración máxima del seguimiento	GR
	Años 1 y 2	Años 3, 4 y 5			
<i>Recomendaciones relativas al seguimiento del tumor primario</i>					
Tratamiento con conservación del pene	3 meses	6 meses	Exploración por un médico o auto-exploración regular	5 años	C
Amputación	6 meses	1 año	Exploración por un médico o auto-exploración regular	5 años	C
<i>Recomendaciones relativas al seguimiento de los ganglios linfáticos inguinales</i>					
'Esperar a ver qué pasa'	3 meses	6 meses	Exploración por un médico o auto-exploración regular	5 años	C
pN0	6 meses	1 año	Exploración por un médico o auto-exploración regular Ecografía con BAAF	5 años	C
pN+	3 meses	6 meses	Exploración por un médico o auto-exploración regular Ecografía con BAAF	5 años	C

## 9.6 Bibliografía

- Leijte JAP, Kirrander P, Antonini N, Windahl T, Horenblas S. Recurrence patterns of squamous cell carcinoma of the penis: recommendations for follow-up based on a two-centre analysis of 700 patients. *Eur Urol* 2008 Jul;54(1):161-8.  
<http://www.ncbi.nlm.nih.gov/pubmed/18440124>
- Horenblas S, van Tinteren H, Delamarre JFM, Moonen LM, Lustig V, van Waardenburg EW. Squamous cell carcinoma of the penis. III. Treatment of regional lymph nodes. *J Urol* 1993 Mar;149(3):492-7.  
<http://www.ncbi.nlm.nih.gov/pubmed/8437253>
- Lont AP, Gallee MP, Meinhardt W, van Tinteren H, Horenblas S. Penis conserving treatment for T1 and T2 penile carcinoma: clinical implications of a local recurrence. *J Urol* 2006 Aug;176(2):575-80;discussion 580.  
<http://www.ncbi.nlm.nih.gov/pubmed/16813892>
- Horenblas S, Newling DW. Local recurrence tumour after penis-conserving therapy. A plea for longterm follow-up. *Br J Urol* 1993 Dec;72(6):976-9.  
<http://www.ncbi.nlm.nih.gov/pubmed/8306171>
- Kroon BK, Horenblas S, Lont AP, Tanis PJ, Gallee MP, Nieweg OE. Patients with penile carcinoma benefit from immediate resection of clinically occult lymph node metastases. *J Urol* 2005 Mar;173(3): 816-9.  
<http://www.ncbi.nlm.nih.gov/pubmed/15711276>
- Kroon BK, Horenblas S, Deurloo EE, Nieweg OE, Teertstra HJ. Ultrasonography-guided fine-needle aspiration cytology before sentinel node biopsy in patients with penile carcinoma. *BJU Int* 2005 Mar;95(4):517-21.  
<http://www.ncbi.nlm.nih.gov/pubmed/15705071>
- Krishna RP, Sistla SC, Smile R, Krishnan R. Sonography: An underutilized diagnostic tool in the assessment of metastatic groin nodes. *Clin Ultrasound* 2008 May;36(4):212-7.  
<http://www.ncbi.nlm.nih.gov/pubmed/17960822>

## **10. CALIDAD DE VIDA**

### **10.1 Sexualidad y fertilidad tras el cáncer**

A medida que un mayor número de pacientes logran sobrevivir a largo plazo tras el cáncer, la disfunción sexual y la infertilidad se reconocen cada vez más como consecuencias negativas que afectan a la calidad de vida (1).

#### **10.1.1 Actividad sexual y calidad de vida después del tratamiento con láser del cáncer de pene**

Entre 1986 y 2000 se llevó a cabo un estudio retrospectivo mediante entrevista estructurada cara a cara en pacientes suecos tratados con láser por un carcinoma de pene localizado (2). Se trató a 67 pacientes, 58 de los cuales (edad media de 63 años) seguían vivos en 2006. Cuarenta y seis (79 %) aceptaron participar en la entrevista. Casi todos pudieron recordar su primer síntoma y el 37 % reconoció demorar la solicitud de tratamiento durante más de 6 meses. Los pacientes presentaron un mayor número de parejas sexuales a lo largo de la vida y una mayor prevalencia a lo largo de la vida de infecciones de transmisión sexual que la población sueca general comparable. Después del tratamiento con láser, se observó una disminución notable de algunas prácticas sexuales, como la estimulación manual o las caricias y la felación. La satisfacción del paciente con la vida en general fue similar a la de la población general.

En conclusión, algunos pacientes demoraron la solicitud de tratamiento durante un período considerable a pesar de ser conscientes de los primeros síntomas locales. Los varones con un carcinoma de pene localizado tratado con láser reanudaron su actividad sexual en gran medida. Salvo la satisfacción con la salud somática, una proporción parecida (o mayor) de los pacientes se mostraron satisfechos con la vida en general y otros dominios de la vida, incluida su vida sexual.

#### **10.1.2 Función sexual tras una penectomía parcial por cáncer de pene**

A fin de comparar la función sexual y la satisfacción antes y después de una penectomía parcial, 18 pacientes brasileños se sometieron a una entrevista personal y respondieron un cuestionario, el Índice internacional de función eréctil, para determinar la función eréctil, la función orgásmica, el deseo sexual, la satisfacción con las relaciones sexuales y la satisfacción global con la actividad sexual (3). La mediana de edad de los pacientes fue de 52 años. La longitud media del pene tras la penectomía parcial fue de 4 cm en estado de flacidez y el 55,6 % de los pacientes describió una función eréctil que les permitía mantener relaciones sexuales. El principal motivo aducido para no reanudar las relaciones sexuales en el 50 % de los pacientes con abstinencia sexual fue el hecho de sentir vergüenza por un pene pequeño y la ausencia del glande. Las complicaciones quirúrgicas también dificultaron el reinicio de la actividad sexual tras la amputación en el 33,3 % de estos pacientes. Sin embargo, el 66,7 % mantuvo la misma frecuencia y nivel de deseo sexual antes de la intervención y el 72,2 % siguió teniendo eyaculación y orgasmo cada vez que recibió estimulación sexual o mantuvo relaciones sexuales. No obstante, tan sólo el 33,3 % mantuvo la frecuencia preoperatoria de relaciones sexuales y se mostró satisfecho con las relaciones sexuales con su pareja y con su vida sexual en general. En conclusión, las puntuaciones pre y postoperatorias fueron estadísticamente peores en todos los dominios de la función sexual tras la penectomía parcial.

### **10.2 Mutilación sexual, recidiva y muerte**

En la actualidad, casi el 80 % de los pacientes con cáncer de pene se cura. La experiencia en el tratamiento de este tumor infrecuente resulta útil (4). Se recomienda la derivación a centros con experiencia. El apoyo psicológico es muy importante en estos pacientes. La cirugía con conservación del pene depara, evidentemente, una mejor calidad de vida que la amputación del pene y debe contemplarse siempre que sea posible.

### 10.3 Bibliografía

1. Schover LR. Sexuality and fertility after cancer. *Hematology Am Soc Hematol Educ Program* 2005;523-7.  
<http://www.ncbi.nlm.nih.gov/pubmed/16304430>
2. Skeppner E, Windahl T, Andersson S, Fugl-Meyers KS. Treatment-seeking, aspects of sexual activity and life satisfaction in men with laser-treated penile carcinoma. *Eur Urol* 2008 Sep;54(3):631-9.  
<http://www.ncbi.nlm.nih.gov/pubmed/18788122>
3. Romero FR, Romero KR, Mattos MA, Garcia CR, Fernandes Rde C, Perez MD. Sexual function after partial penectomy for penile cancer. *Urology* 2005 Dec;66(6):1292-5.  
<http://www.ncbi.nlm.nih.gov/pubmed/16360459>
4. Leijte JA, Gallee M, Antonini N, Horenblas S. Evaluation of current TNM classification of penile carcinoma. *J Urol* 2008 Sep;180(3):933-8.  
<http://www.ncbi.nlm.nih.gov/pubmed/18635216>

### 11. ABREVIATURAS UTILIZADAS EN EL TEXTO

*Esta lista no incluye todas las abreviaturas más frecuentes.*

5-FU	5-fluorouracilo
99mTC	tecnecio 99m
BAAF	biopsia por aspiración con aguja fina
BDGC	biopsia dinámica del ganglio centinela
BGC	biopsia del ganglio centinela
BMP	cisplatino, metotrexato y bleomicina
CE	carcinoma epidermoide
EAU	Asociación Europea de Urología ( <i>European Association of Urology</i> )
FDA	<i>Food and Drug Administration</i> de EE.UU.
LAD	linfadenectomía
NCI	<i>National Cancer Institute</i>
Nd-YAG	láser de neodimio:itrio-aluminio-granate
PC	paclitaxel y carboplatino
PET	tomografía por emisión de positrones
PF	cisplatino y fluorouracilo
PGE1	prostaglandina E1 (alprostadilo)
RM	resonancia magnética
TC	tomografía computarizada
TNM	Tumor, Ganglios ( <i>Nodes</i> ), Metástasis
VBM	vinblastina, bleomicina, metotrexato
VPH	virus del papiloma humano

### Conflictos de intereses

Todos los miembros del grupo responsable de la redacción de la guía clínica sobre el cáncer de pene han declarado todas las relaciones que tienen y que podrían percibirse como posible fuente de conflictos de intereses. Esta información está archivada en la base de datos de la oficina central de la Asociación Europea de Urología. Este documento de guía clínica se elaboró con el apoyo económico de la Asociación Europea de Urología. No participaron fuentes externas de financiación y apoyo. La EAU es una organización sin ánimo de lucro y la financiación se limita a asistencia administrativa y gastos de desplazamiento y reunión. No se han facilitado honorarios ni otros tipos de reembolso.

